



Bienvenue au Webinar sur les applications IRM avancées

Philips Health Systems
Juin 2017



Marceau Eck

Responsable IRM

Philips Commercial France - activité
Health Systems



eck.marceau@philips.com

AGENDA

- 05 min ● **Bienvenue**
- 02 min ● **Introduction des orateurs et des sujets**
- 10 min ● **Applications cliniques IRM R5.3 Neuro**
– Patrice Coupeau
- 05 min ● **Questions & réponses**
- 30 min ● **Présentation clinique Neuro avancé**
– Dr. Jan Casselman
- 05 min ● **Questions & réponses**
- 03 min ● **Résumé & Vote**



Patrice Coupeau

Spécialiste IRM,
Philips Commercial France - activité
Health Systems



patrice.coupeau@philips.com



Jan W. Casselman, MD, PhD

Chair of the Department of Radiology
at A.Z. Sint-Jan Hospital in Bruges,
Belgium.


Head & Neck “consultant radiologist”
at the A.Z. Sint Augustinus Hospital in
Antwerp, Belgium.

NOTIFICATION

Ce webinar est enregistré.

Les diagnostics posés dans ce webinar sont fait par des radiologues certifiés.

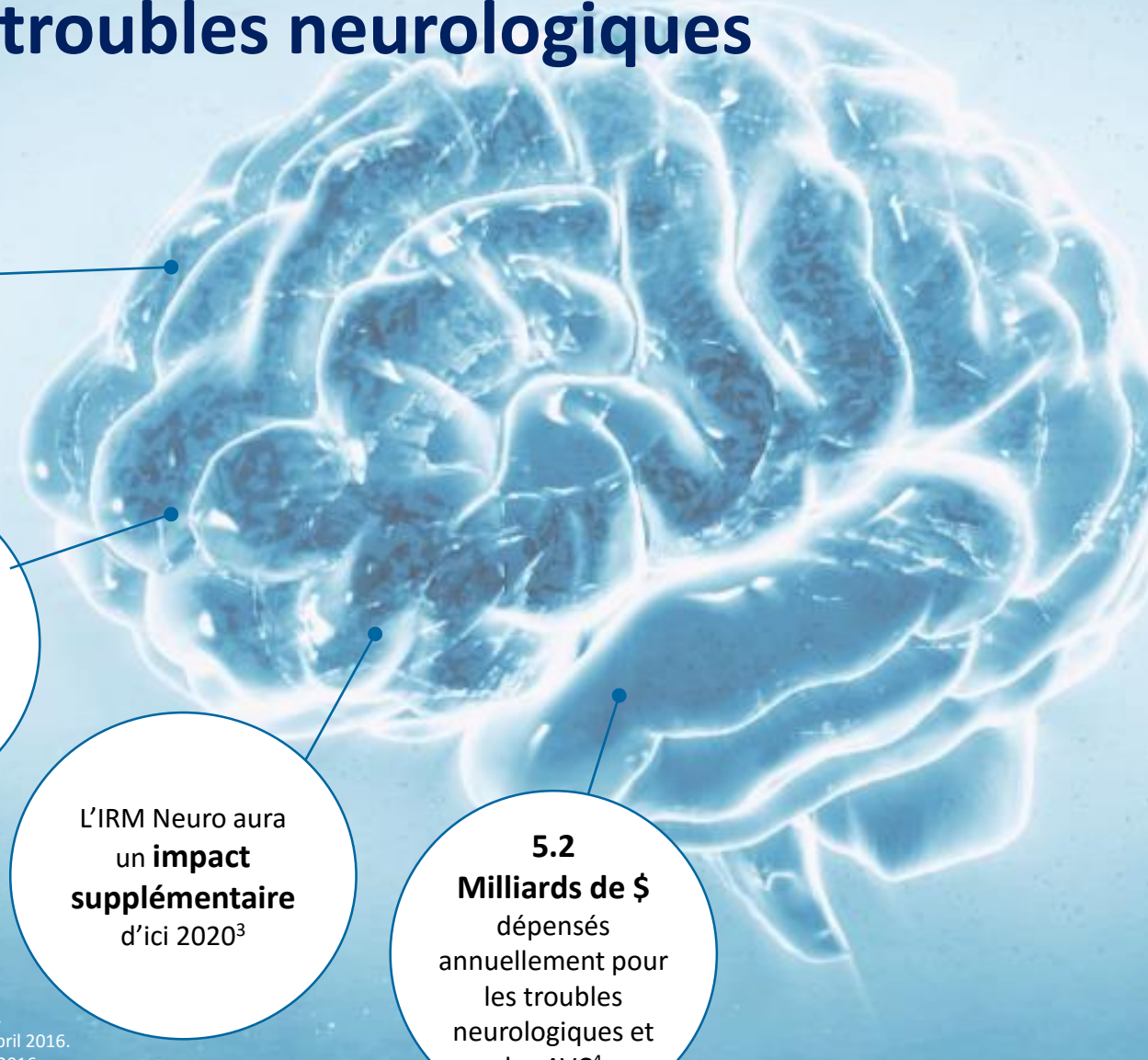
Si vous souhaitez poser des questions lors de la présentation, veuillez vous référer à la boîte de Chat dans le coin inférieur gauche de l'interface de webinar.



Applications cliniques IRM R5.3 Neuro

Patrice Coupeau
Spécialiste IRM
Juin 2017

L'IRM est l'Unique technique pour apprécier les **troubles neurologiques**



Troubles Neurologiques
Numéro 1 de toutes les maladies¹

Viellissement de la population
Neuro-dégénérescence accrue²

L'IRM Neuro aura un **impact supplémentaire** d'ici 2020³

5.2 Milliards de \$ dépensés annuellement pour les troubles neurologiques et les AVC⁴

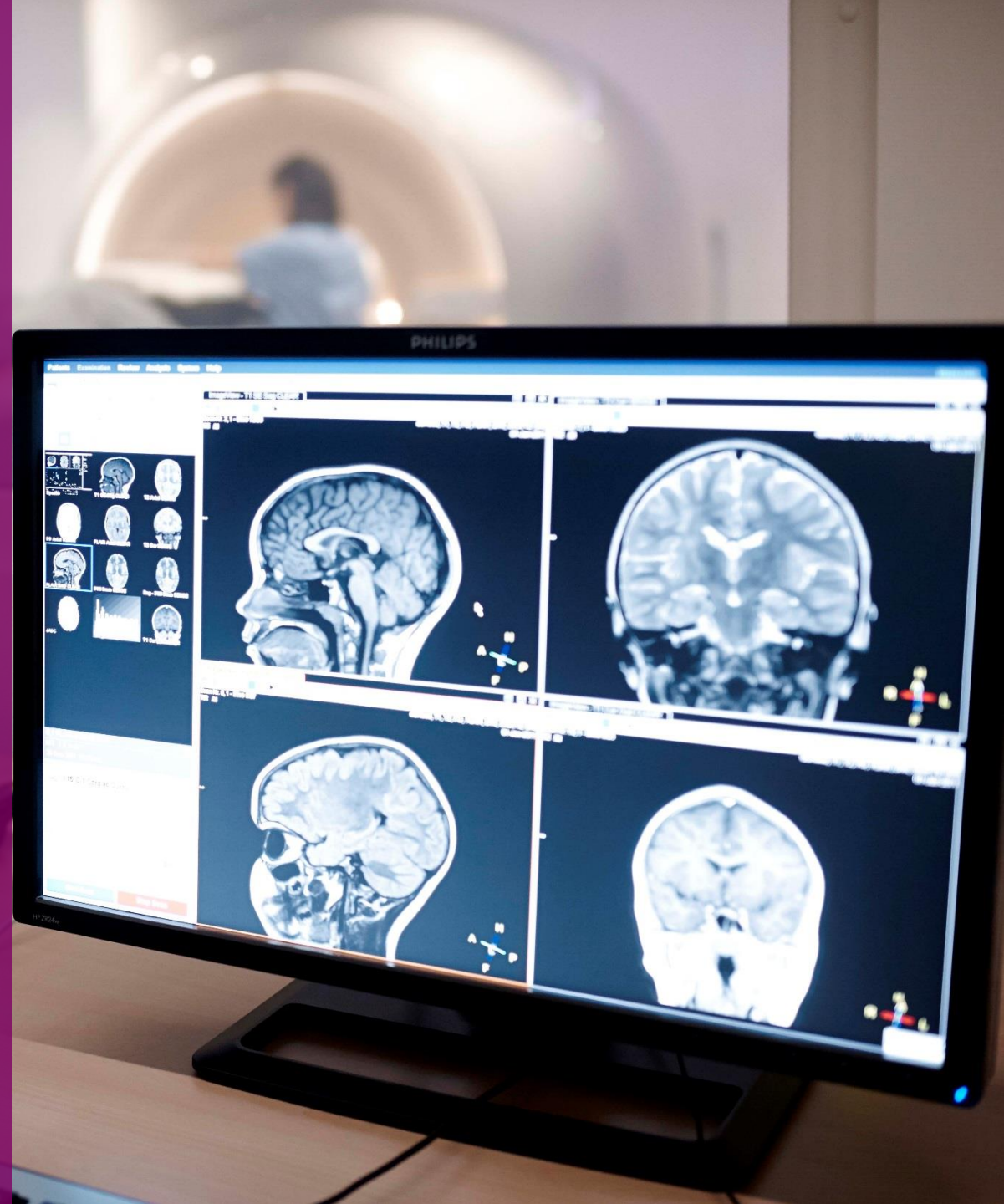1 Neurological Disorders: Public Health Challenges. WHO. 2006.

2 The advisory board company. Neuroscience market trends. April 2016.

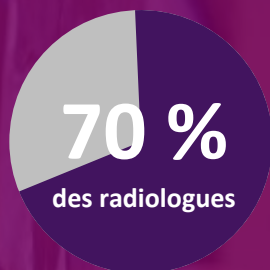
3 Frost & Sullivan. Market assessment of MRI equipment. June 2016.

4 Walter Koroshetz. M.D. Deputy Director NINDS.

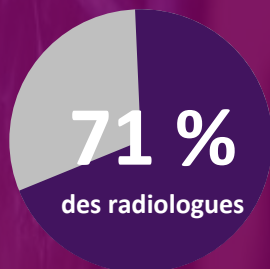
Dans une société où les troubles neurologiques représentent un lourd fardeau, Philips veut fournir les meilleurs diagnostic et traitement pour tous les patients.



Y a-t-il un besoin d'améliorer le diagnostic en Neurologie ?



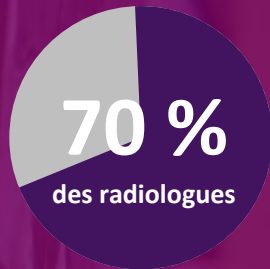
Pensent que les indications de neuro sont complexes voire très complexes¹



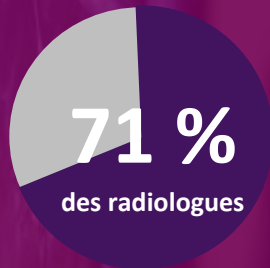
Manquent de techniques d'imagerie appropriées¹



Quelles sont les indications les plus difficiles ?



Pensent que les indications de neuro sont complexes voire très complexes¹



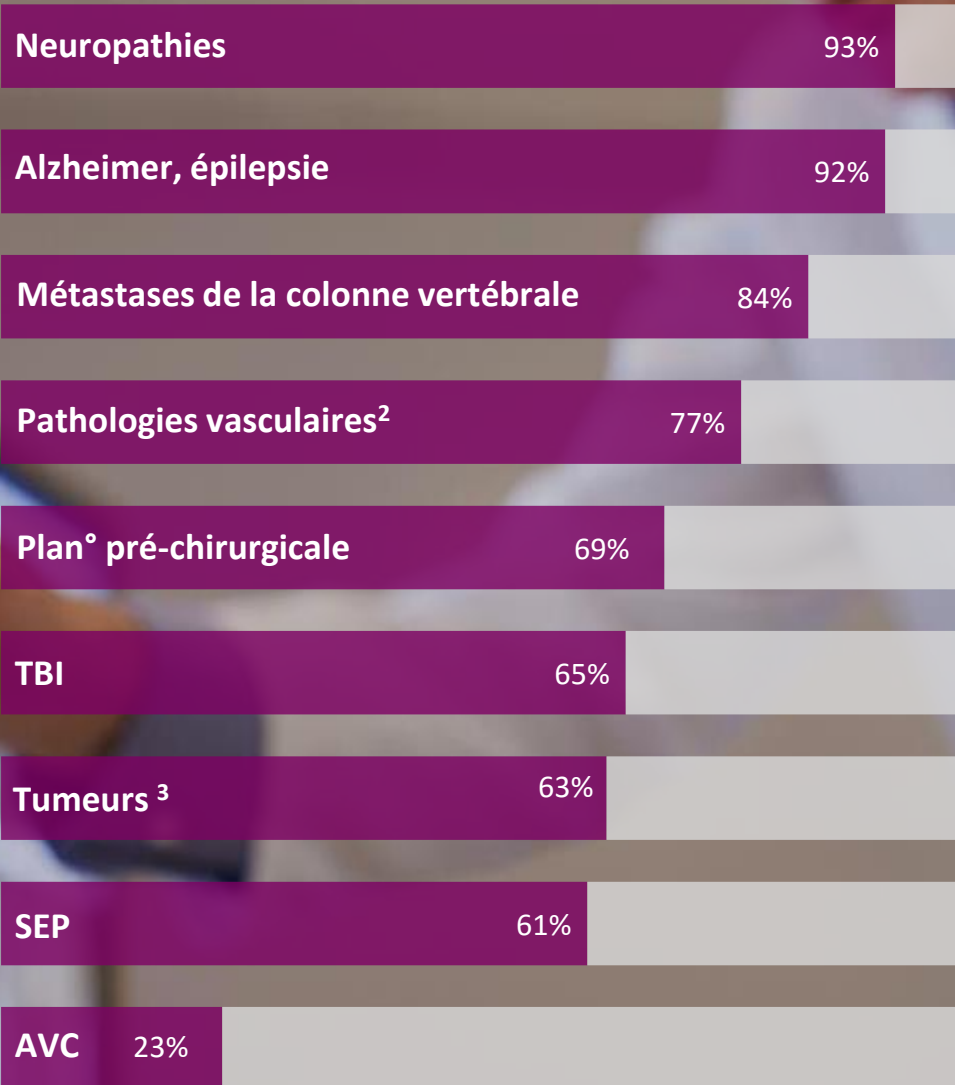
Manquent de techniques d'imagerie appropriées¹

1 TMTG Market Survey 2016 - 183 respondents in total (of which 100 were radiologists and imaging directors)

2 Vascular diseases include AVM, vascular dementia and vasculitis.

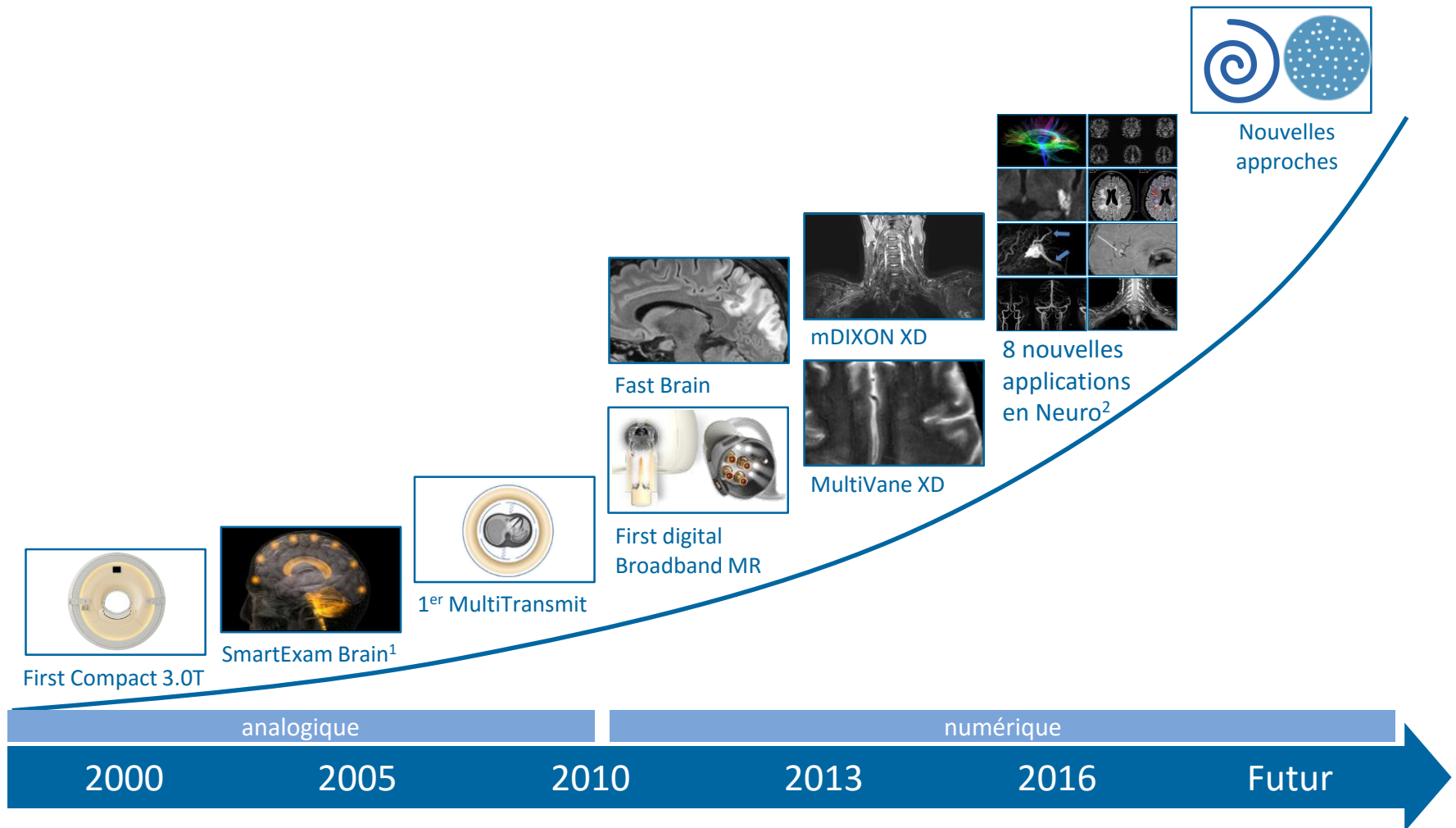
3 Brain tumors include primary tumor classification and metastasis.

Les challenges les plus difficiles¹:



Record d'innovations en Neurologie

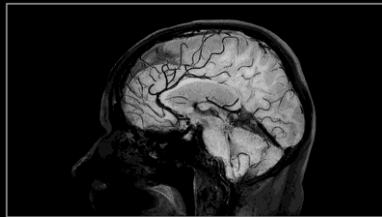Grâce à la technologie numérique dStream



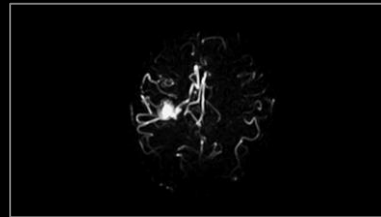
¹ SmartExam Brain is not available to patients with MR Conditional implants.

² MB SENSE, 3D ASL and LOBI are 510(k) pending. Not available for sale in the USA. NeuroQuant is a trademark of Cortechs.

En 2016 Philips améliore le diagnostic en Neurologie



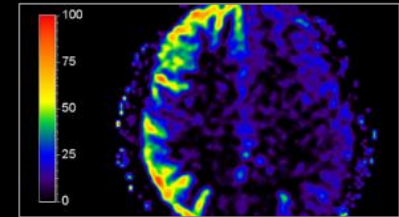
Imagerie Sang noir



4D-TRANCE



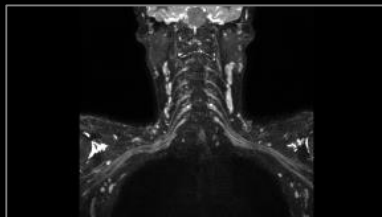
MultiBand SENSE¹



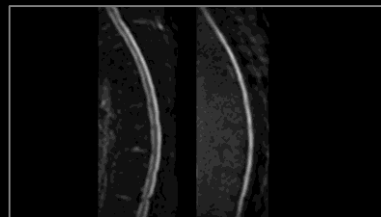
3D ASL¹

De nouvelles stratégies de visualisation et d'imagerie pour des réponses encore plus définitives :

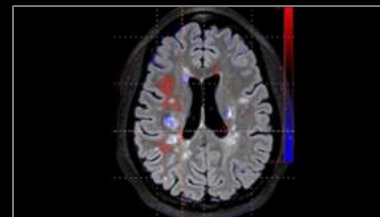
- Aide à répondre aux questions cliniques les plus complexes
- Techniques sans PdC
- De nouvelles applications



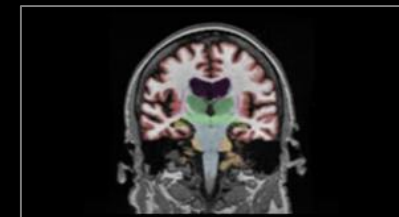
3D NerveVIEW



ZOOM Diffusion



LOBI¹

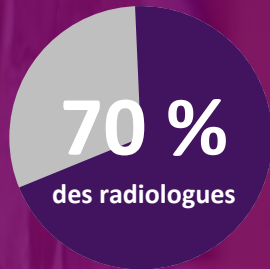


NeuroQuant²

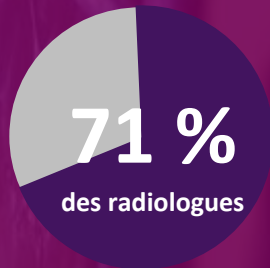
1 Pending 510(k). Not available for sale in the USA.

2 NeuroQuant is a trademark of Cortechs.

Quelles sont les indications les plus difficiles ?



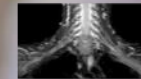
Pensent que les indications de neuro sont complexes voire très complexes¹



Manquent de techniques d'imagerie appropriées¹

Les challenges les plus difficiles¹:

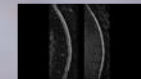
Neuropathies 93%



Alzheimer, épilepsie 92%



Métastases de la col. vert. 84%



Pathologies vasculaires² 77%



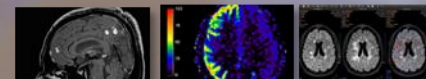
Plan° pré-chirurgicale 69%



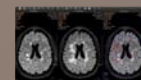TBI 65%



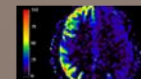
Tumeurs³ 63%



SEP 61%



AVC 23%



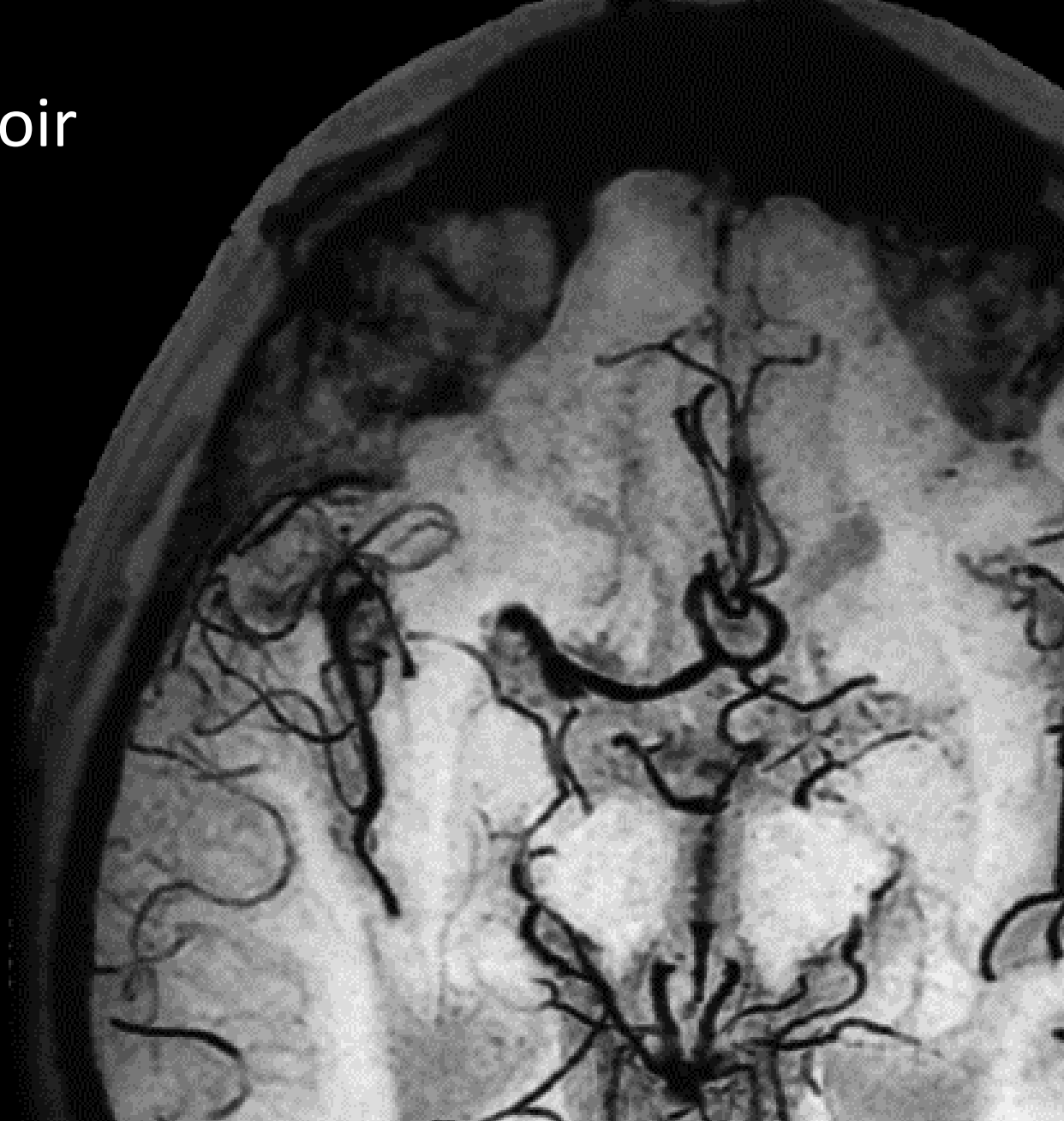
¹ TMTG Market Survey 2016 - 183 respondents in total (of which 100 were radiologists and imaging directors)

² Vascular diseases include AVM, vascular dementia and vasculitis.

³ Brain tumors include primary tumor classification and metastasis.

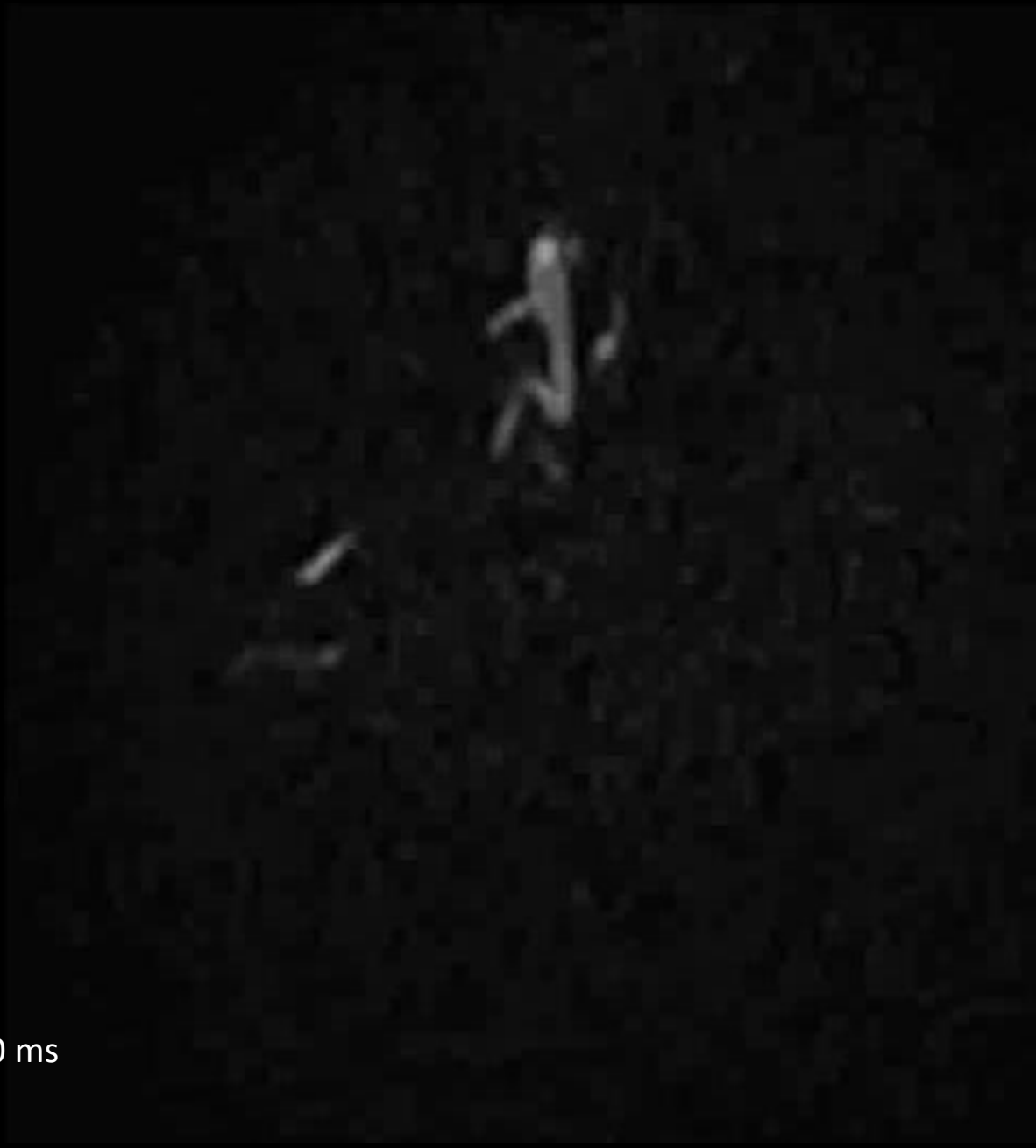Imagerie Sang Noir

Signal du Sang réduit¹
Acquisition rapide < 5 min
3D résolution isotropique



¹ Compared to our 3D T1w scan without MSDE pre-pulse.

4D-TRANCE



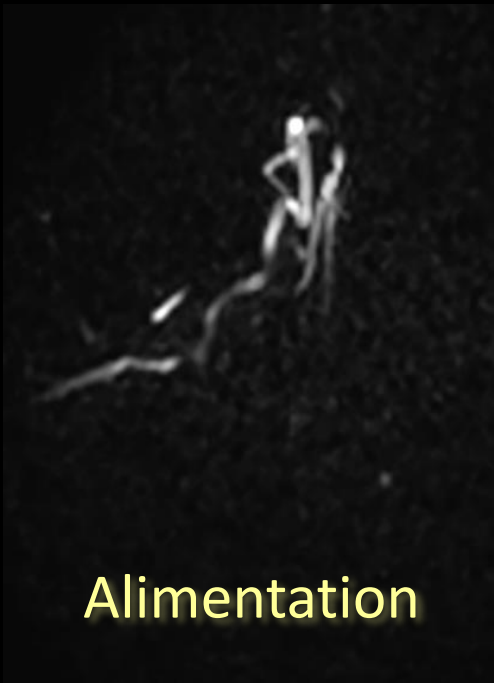ARM dynamique sans PdC

En 1 clic

Haute résolution temporelle < à 160 ms

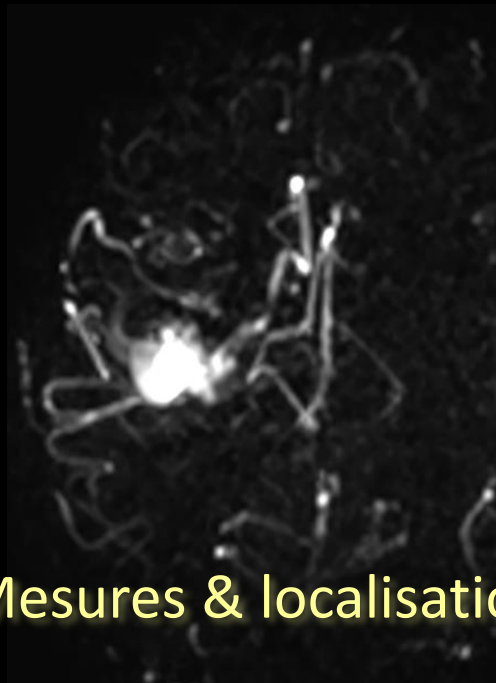
4D-TRANCE

ARM dynamique non injectée



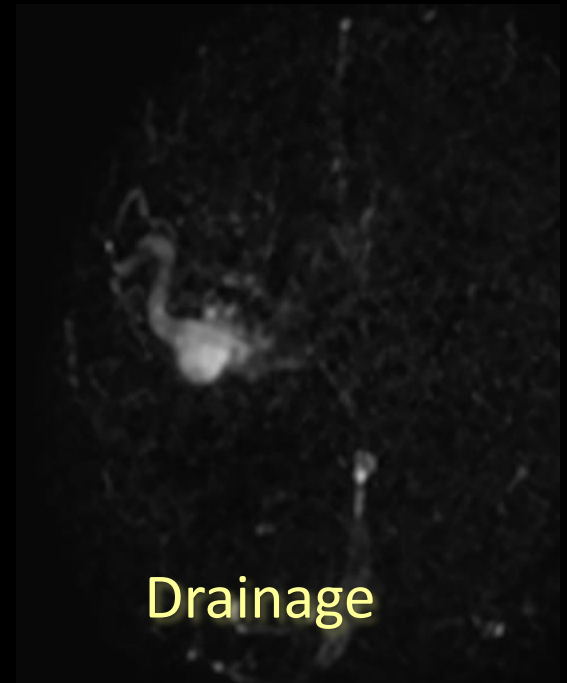
Alimentation

215 ms



Mesures & localisation

1238 ms



Drainage

1789 ms

4D-TRANCE
30 phases
3:35 min
Ingenia 3.0T

Courtesy: Red Cross Nagoya Daini Hospital, Japan

Multi-Band SENSE¹

Applications : IRM-f et DTI
Facteurs d'accélération jusqu'à 8 en IRM-f
Virtuellement sans impact sur le S/B²

¹ Pending 510(k). Not available for sale in the USA.
² Compared to traditional BOLD fMRI techniques.

Multi-Band SENSE¹

Accélération élevée en DTI et IRM-f

DTI

b1000

64 directions, 72 coupes

1.7 x 1.7 x 1.7 mm

Multi-Band SENSE: 4

3:25 min

IRM-f

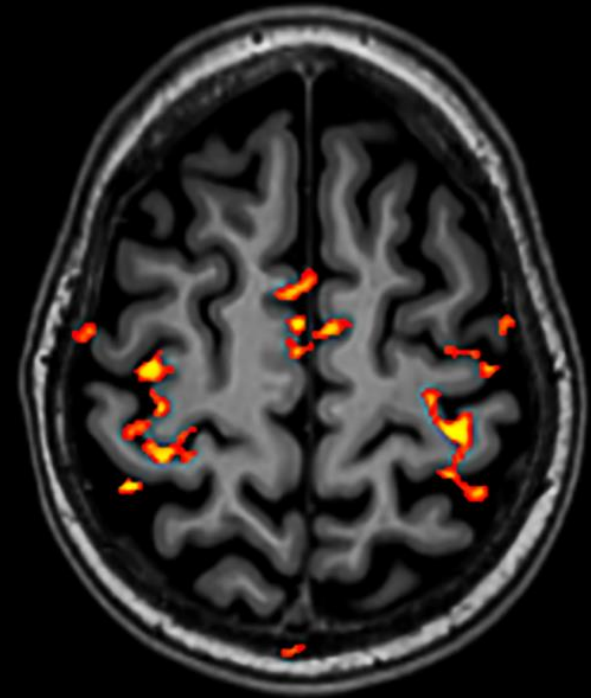
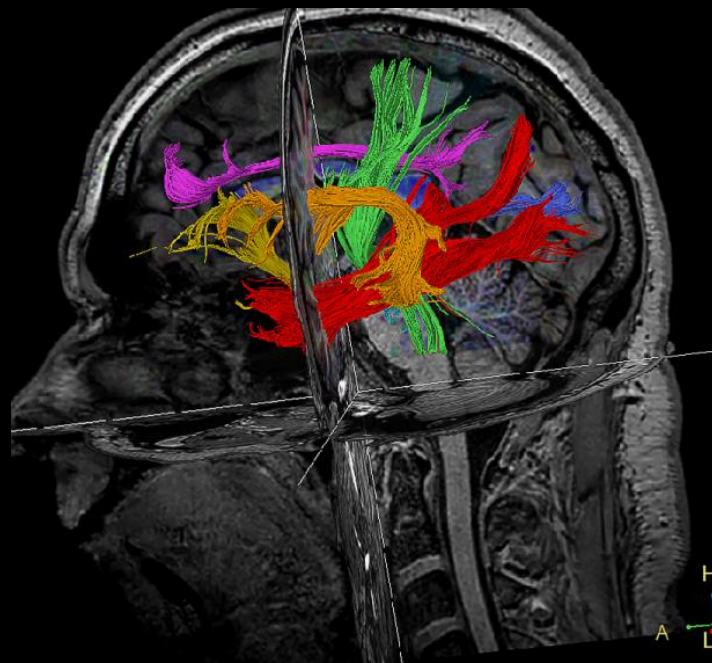
TR 764 ms, TE 30 ms

54 coupes

2.3 x 2.4 x 2.4 mm

Multi-Band SENSE: 6

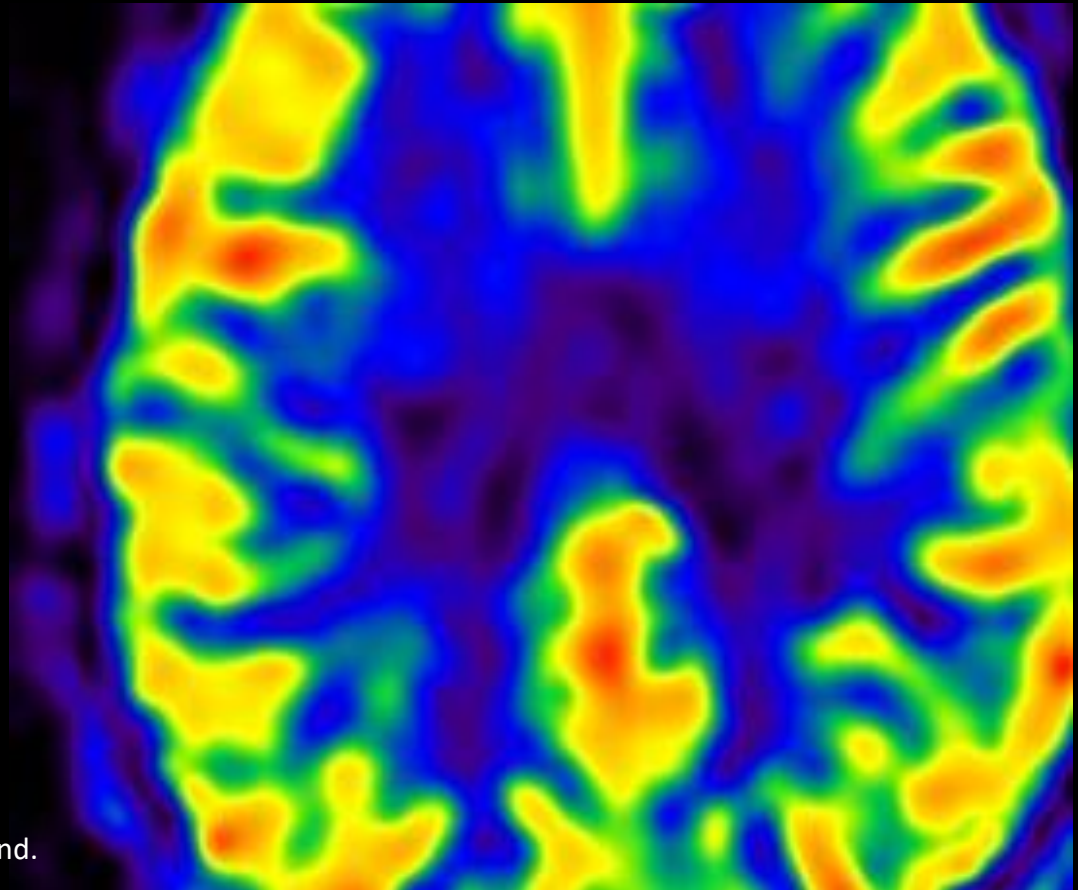
3:18 min



Ingenia 3.0T
dS Head 32

3D ASL¹

Perfusion cérébrale sans PdC



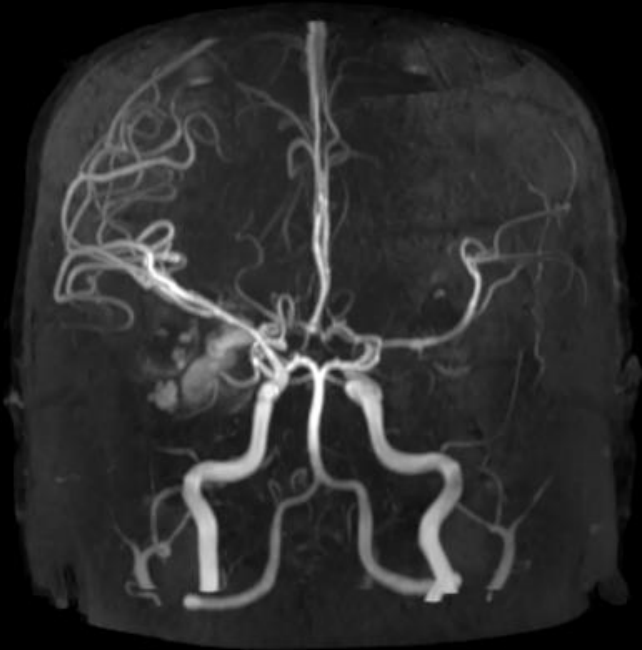3D ASL permet une quantification cérébrale avec une précision de 15% sans contraste avec une couverture cérébrale complète et une meilleure suppression du fond.

1 Pending 510(k). Not available for sale in the USA.

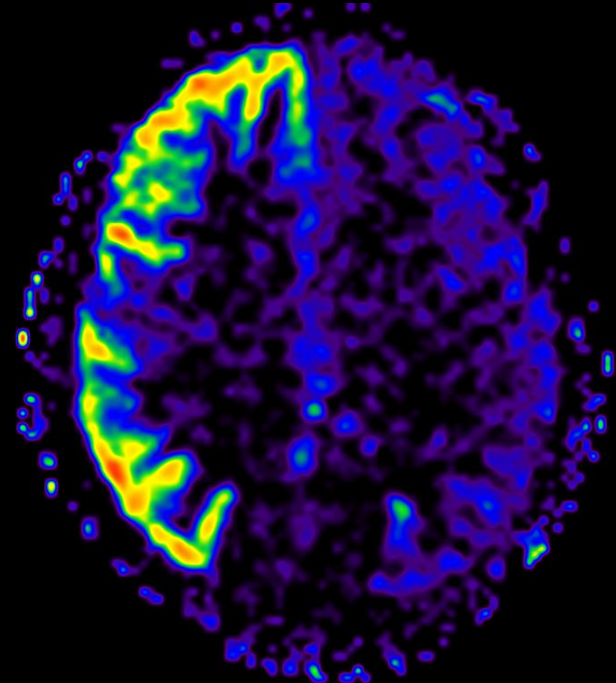
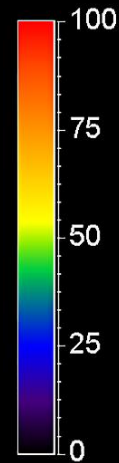
2 Measured on a single Philips 3.0T system for the same volunteer

3D ASL¹

Perfusion cérébrale sans PdC

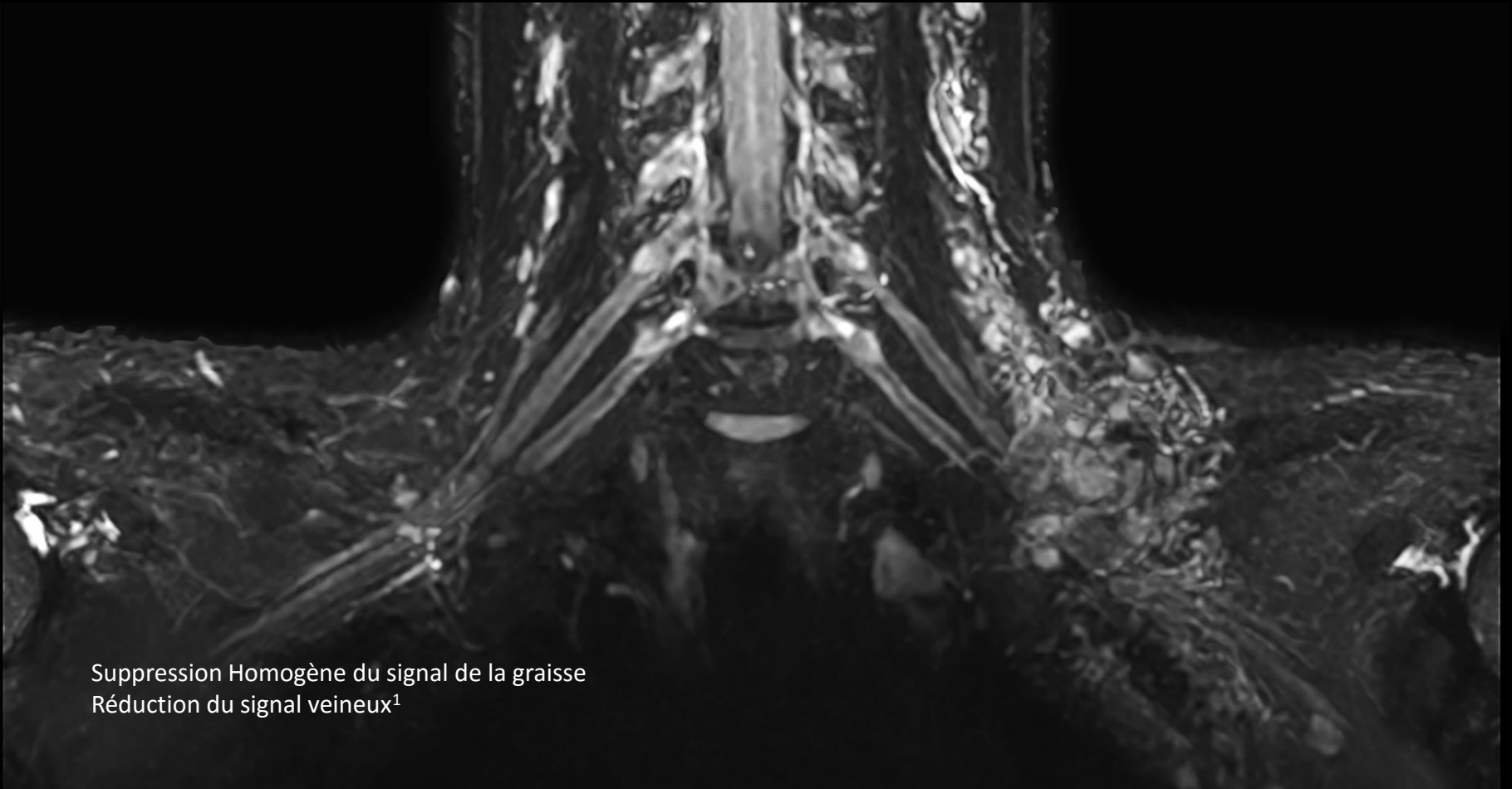


ARM Temps de Vol
0.50 x 0.80 x 1.40 mm
4:38 min
Ingenia 3.0T



3D ASL¹
2.7 x 2.7 x 5.0 mm
4:55 min
Ingenia 3.0T

3D NerveVIEW

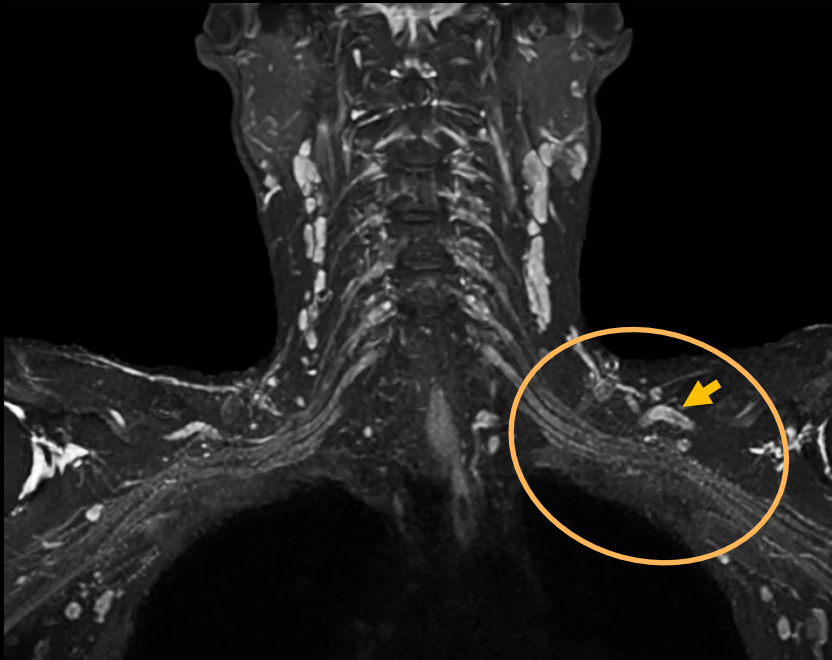


Suppression Homogène du signal de la graisse
Réduction du signal veineux¹

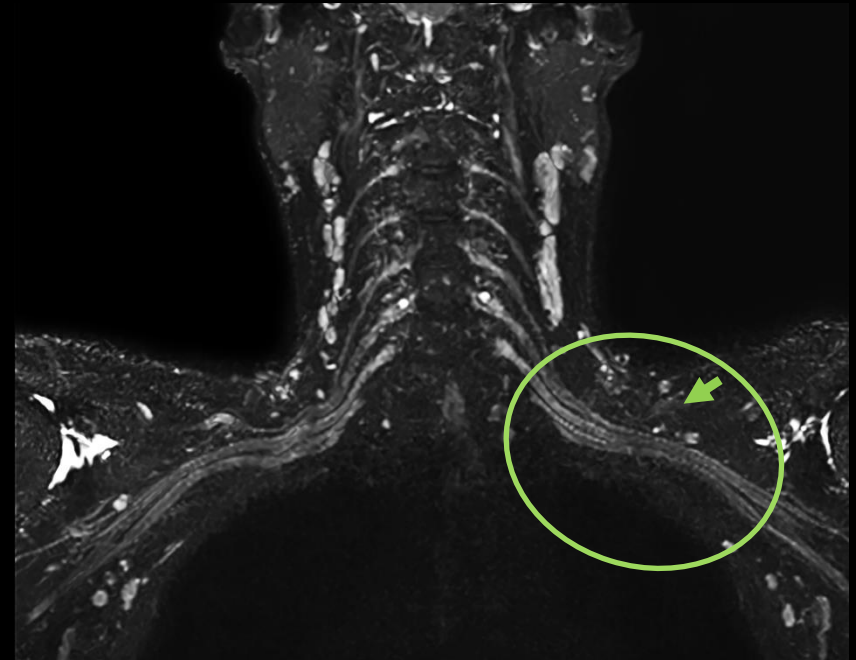¹ By use of MSDE black blood pre-pulse with STIR/SPAIR, compared to our STIR/SPAIR sequence without MSDE pre-pulse

3D NerveVIEW

Meilleure visualisation du plexus brachial



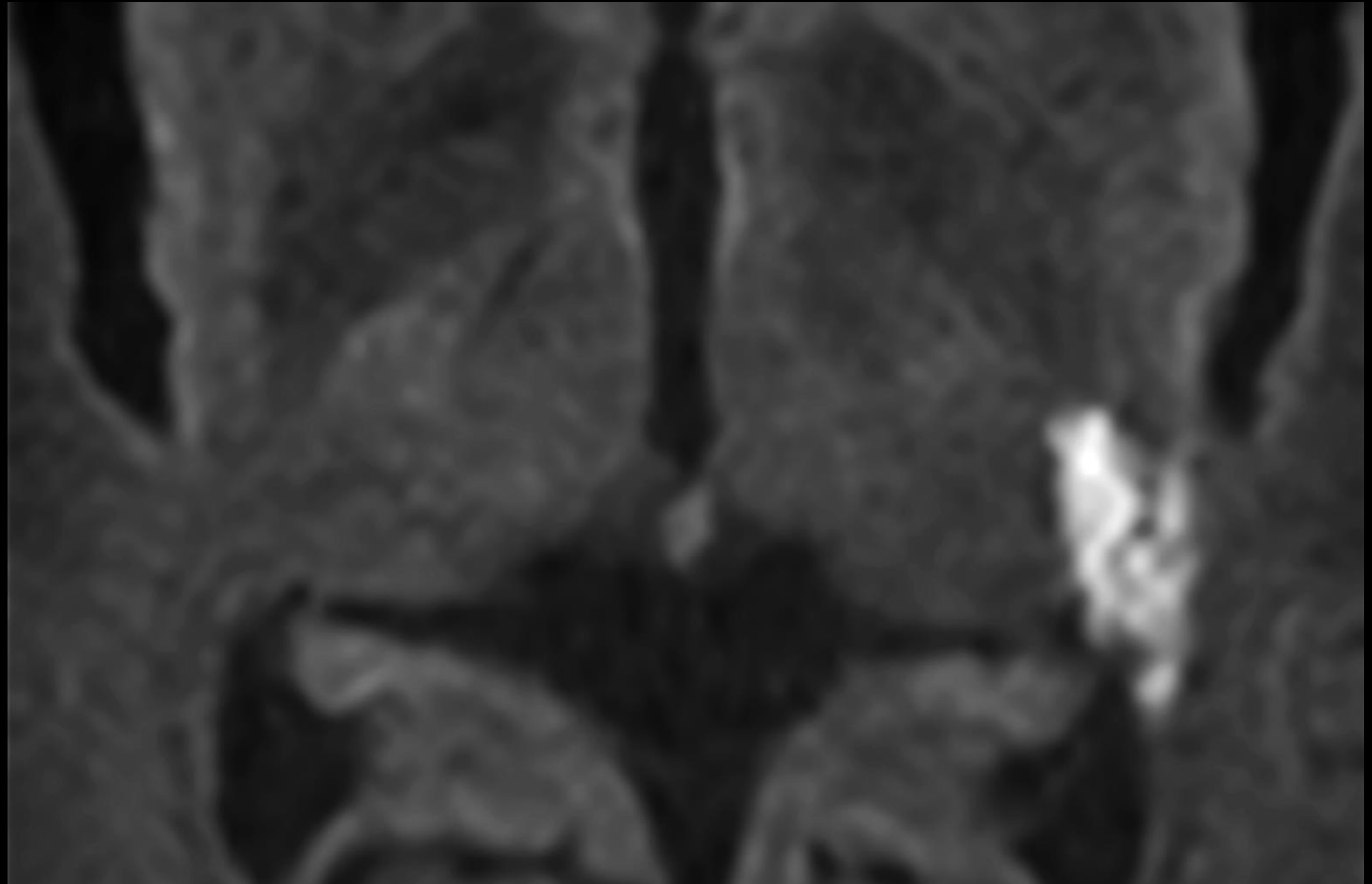
STIR 3D TSE
1.2 x 1.2 x 2.0 mm
6:21 min
Ingenia 1.5T



STIR 3D TSE avec pré-impulsion sang noir
1.2 x 1.2 x 2.0 mm
6:16 min
Ingenia 1.5T

ZOOM Diffusion

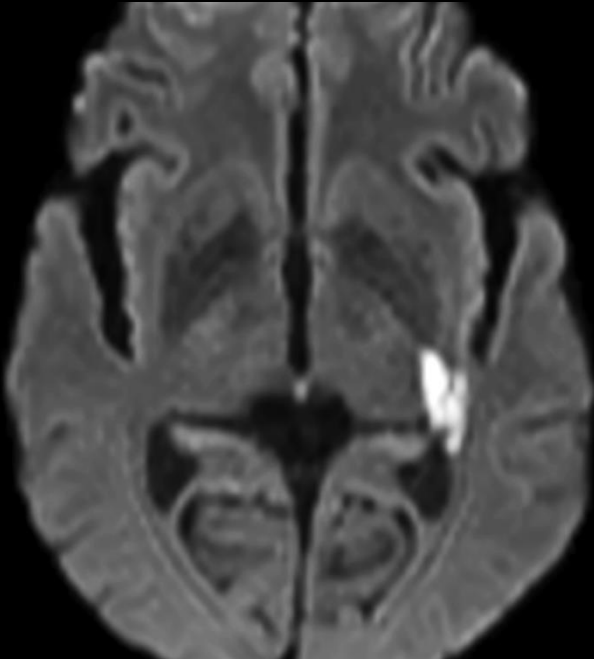
Champs de vue réduit pour une meilleure qualité image



Courtesy: Kantonsspital Winterthur, Switzerland

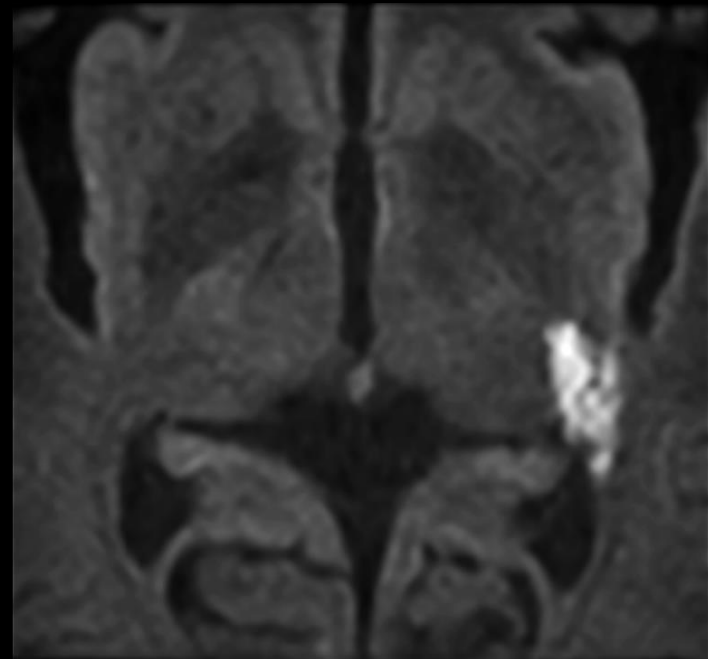
ZOOM Diffusion

Champs de vue réduit pour une meilleure qualité image



Full FOV diffusion imaging

FOV 230 mm
1.4 x 2.0 x 4.0 mm
1:35 min
Ingenia 1.5T



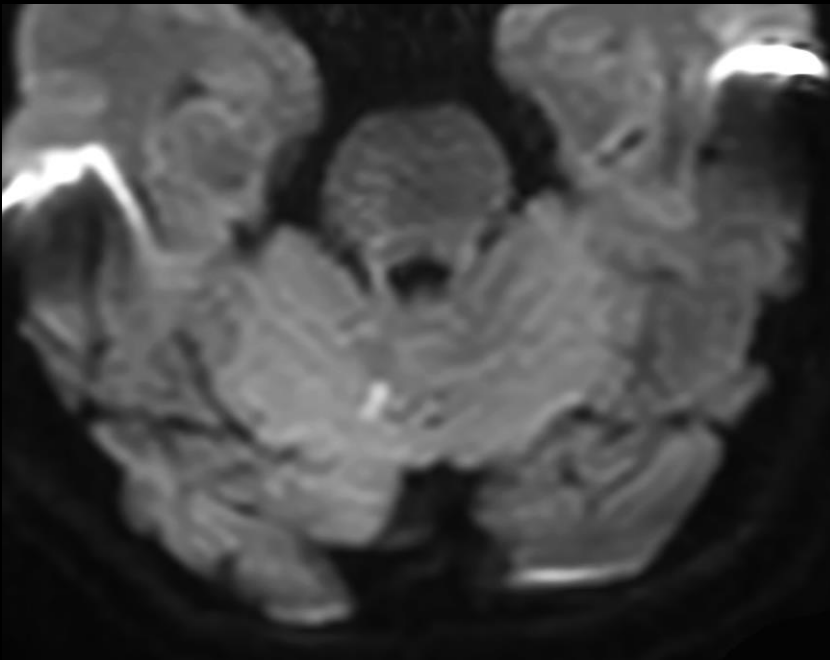
ZOOM diffusion imaging

FOV 97 mm
1.2 x 1.2 x 3.0 mm
5:40 min
Ingenia 1.5T

Courtesy: Kantonsspital Winterthur, Switzerland

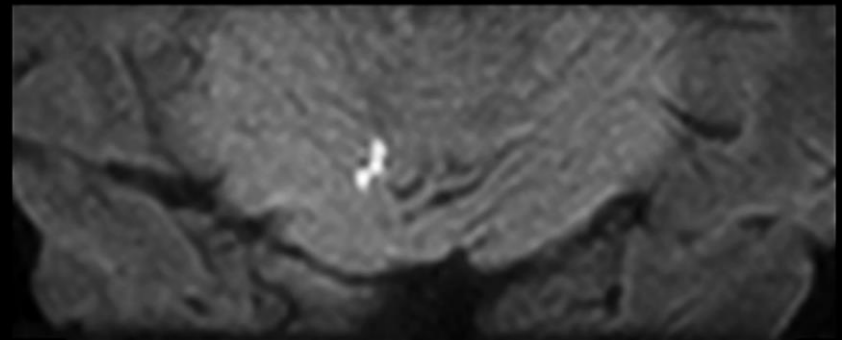
ZOOM Diffusion

Champs de vue réduit pour une meilleure qualité image



Full FOV diffusion imaging

FOV 230 mm
1.8 x 1.5 x 5.0 mm
0:56 min
Ingénia 3.0T



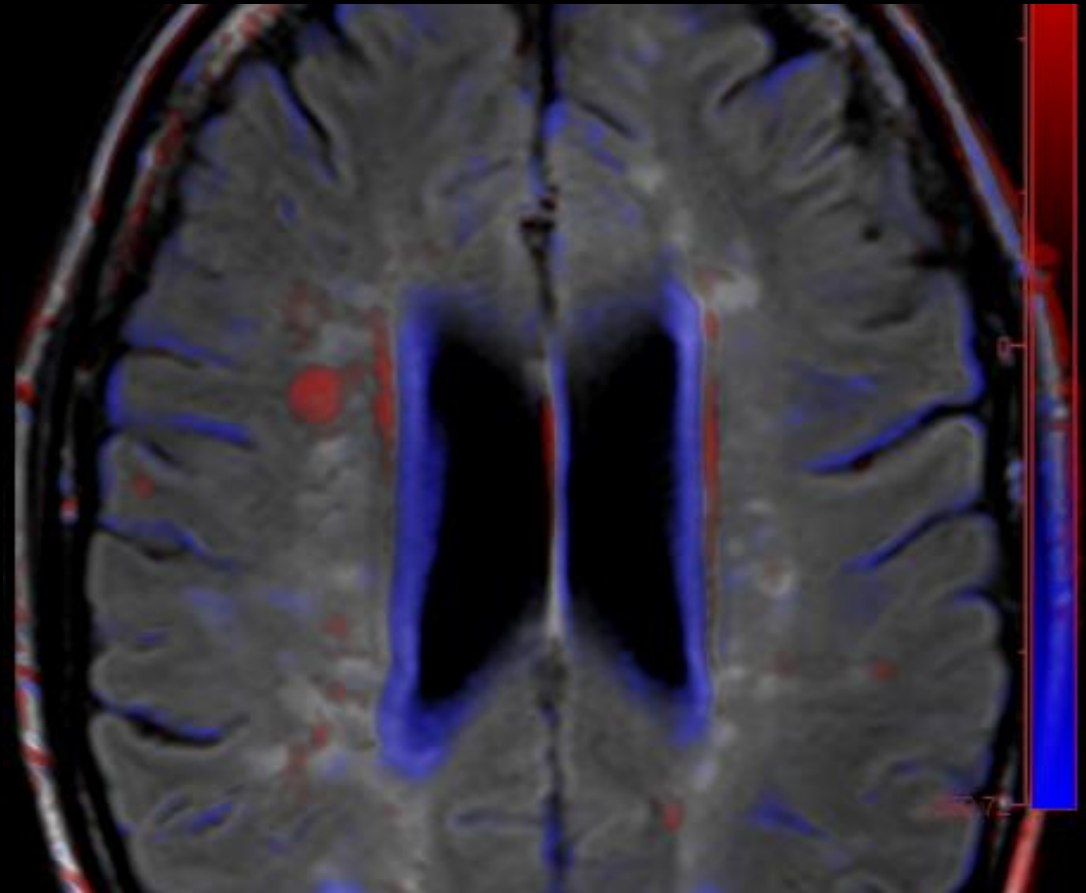
ZOOM diffusion imaging

FOV 100 mm
0.9 x 0.9 x 3.0 mm
4:11 min
Ingénia 3.0T

Courtesy: Kumamoto Chuo Hospital, Japan

LoBI¹, IntelliSpace Portal

Suivi des changements avec une imagerie cérébrale comparative (CoBI^{1,2})



1 Pending 510(k). Not available for sale in the USA.

2 Comparative Brain Imaging: Mathematical subtraction of scans, after bias-field correction and intensity scaling, a color-coded signal for the difference in intensity between 2 registered images.

Longitudinal Brain Imaging¹

Imagerie optimisée, quantification et visualisation du cerveau

Imagerie optimisée

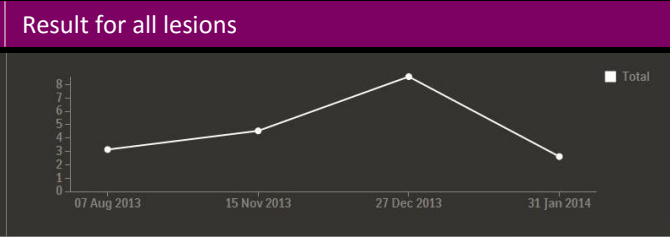
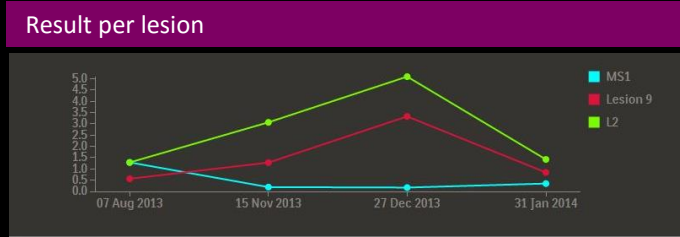
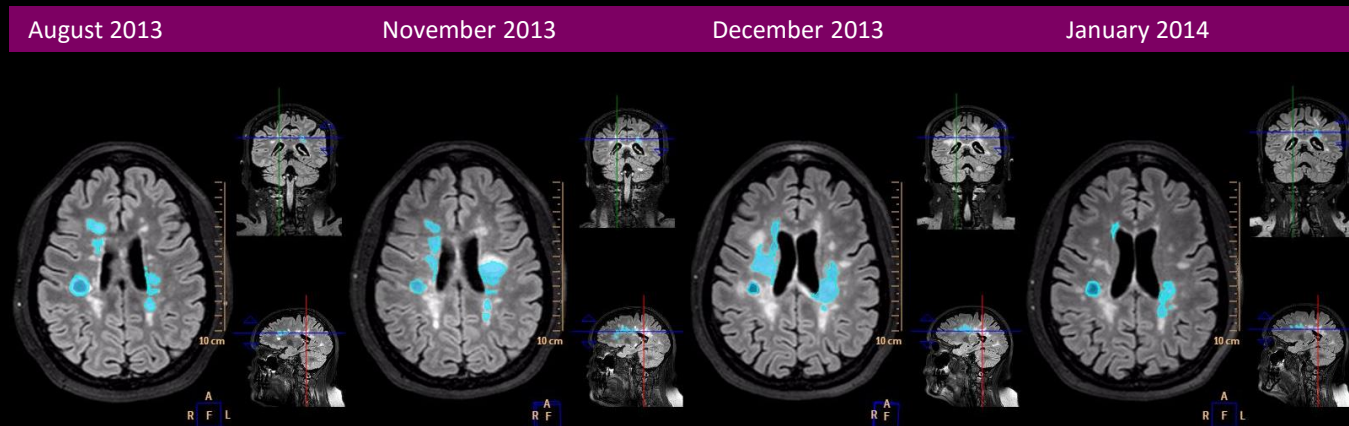
Chargement, alignement et enregistrement d'images acquises à différents moments pour une comparaison simplifiée

Quantification

Outils optimisés pour une quantification volumétrique

Présentation des résultats

Numérique et visuelle



Absolute (cm³) Copy to Clipboard

	07 Aug 2013	15 Nov 2013	27 Dec 2013	31 Jan 2014	Type	Location	Comments
MS1	1.29	0.19	0.17	0.35	MS Lesion	Right Putamen	
Lesion 9	0.56	1.28	3.33	0.84			
L2	1.29	3.06	5.09	1.42	MS Lesion	Left Putamen	

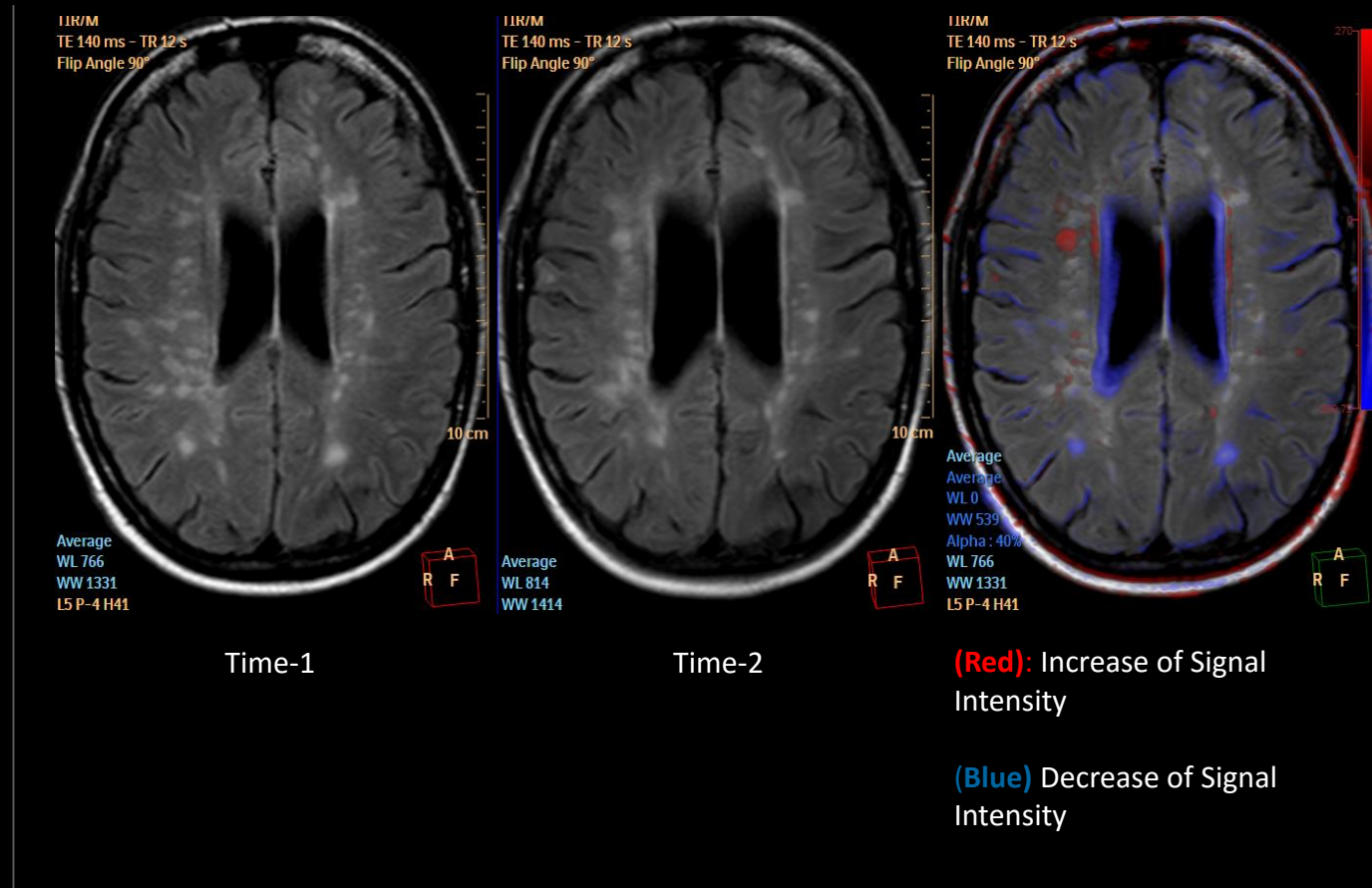
IntelliSpace Portal 9.0

Longitudinal Brain Imaging¹

Suivi des changements avec une imagerie cérébrale comparative (CoBI1,2)

Comparaison en mode CoBI^{1,2}:

Visualisation en couleurs des changements entre 2 IRM cérébrales

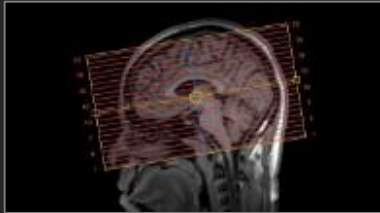


IntelliSpace Portal 9.0

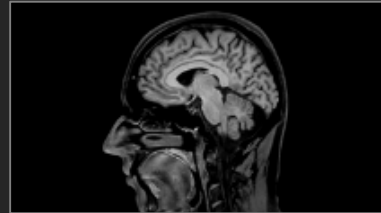¹ Pending 510(k). Not available for sale in the USA.

² Comparative Brain Imaging: Mathematical subtraction of scans, after bias-field correction and intensity scaling, a color-coded signal for the difference in intensity between 2 registered images.

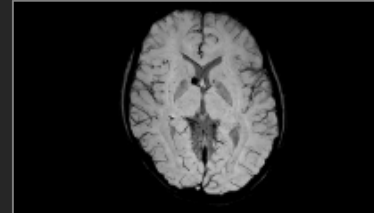Et plus...



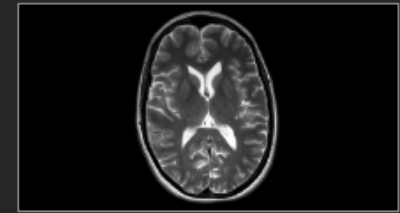
SmartExam Brain



3D BrainVIEW

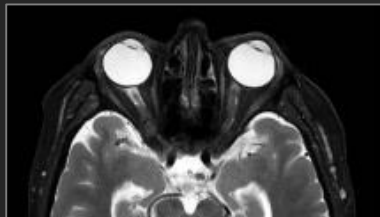


SWIp

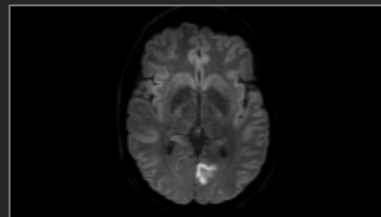


MultVane XD

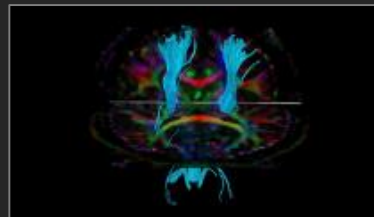www.philips.com/neuro-mr



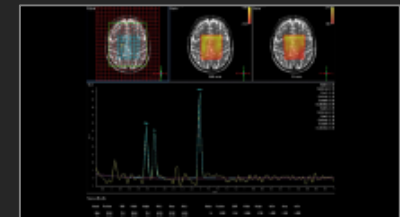
mDIXON-XD TSE



DWI TSE



DTI FiberTrak



Spectroscopy

Release 5.3

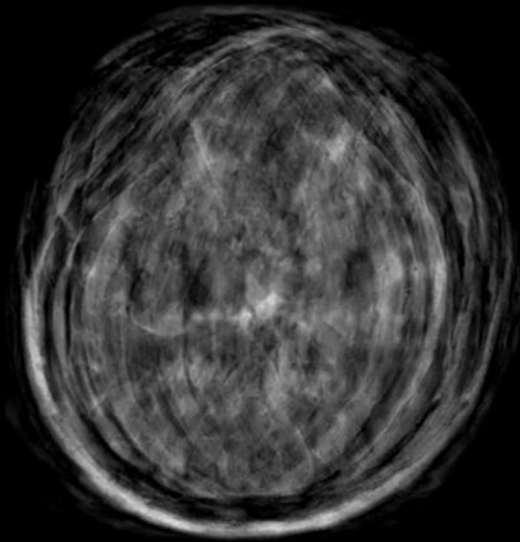
Améliorations

- Fiabilité accrue
 - Reconstruction
 - ExamCard performance
- Améliorations Hardware et Software
- AutoVoice
- ComforTone
- ScanWise implant
- Calibration B1 rapide et intégrée à 3.0T
- VCG calibration
- Split Exam
- SED update

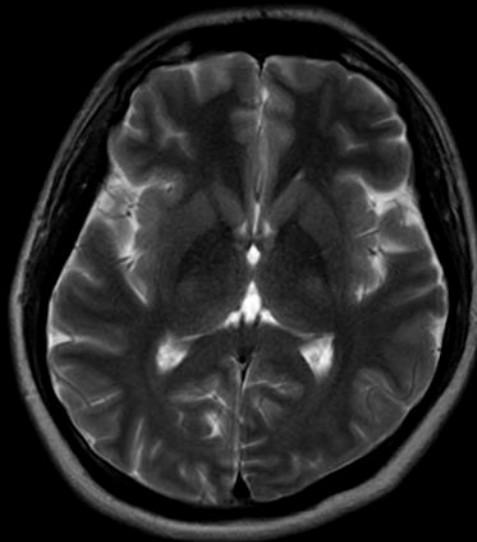


MultiVane XD

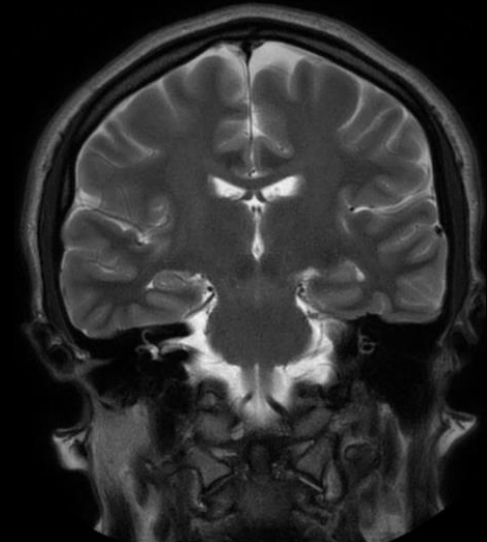
Imagerie sans artéfact de mouvement et temps d'acquisition réduits



T2w TSE
1:18 min
dS SENSE 1.5



MultiVane XD - T2w TSE
1:24 min
dS SENSE 2

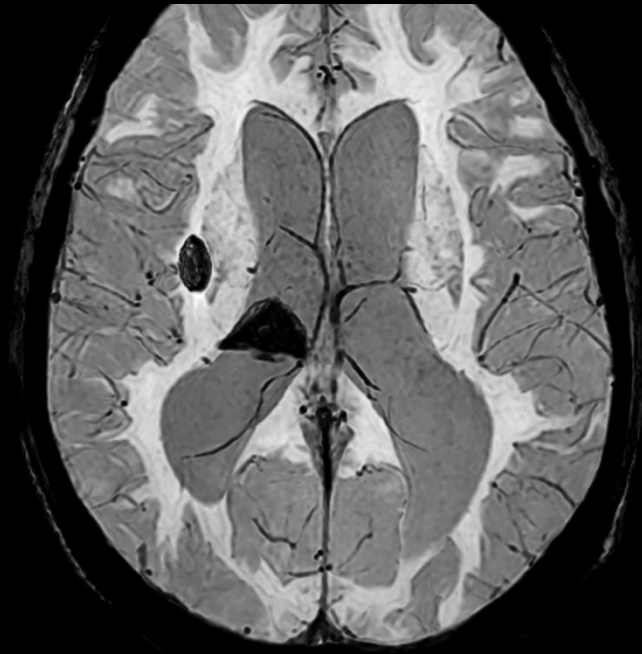

MultiVane XD - T2w TSE
1:36 min
dS SENSE 2

Ingenia 3.0T

SWIp

Superbe contraste en imagerie de susceptibilité



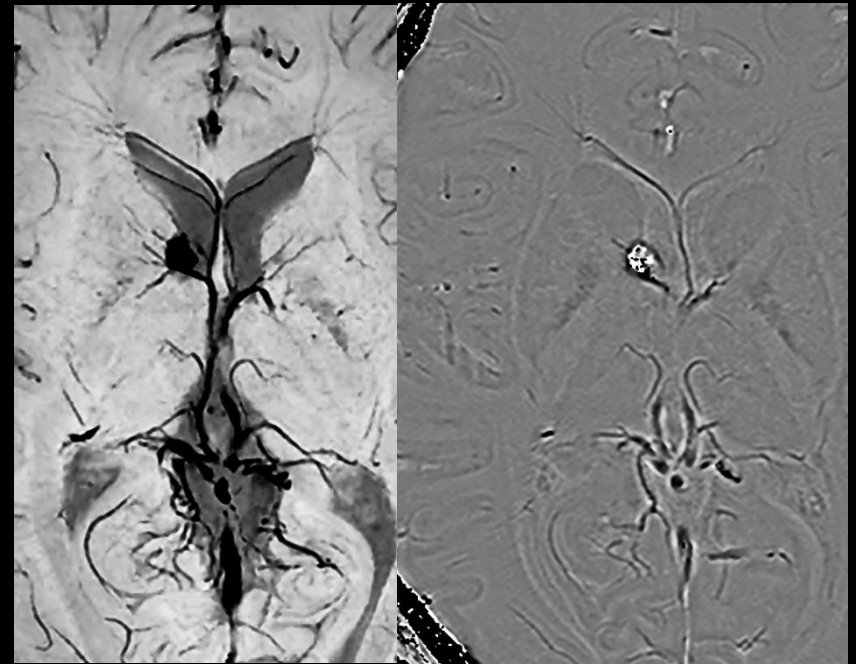
Courtesy: Dr. S Sartoretti and Dr. R Patzwahl, Kantonsspital Winterthur, Switzerland

SWIp

0.8 x 0.8 x 2.0 mm

4:54 min

Ingenia 1.5T



Courtesy: Kobe University Hospital, Japan

SWIp

0.6 x 0.6 x 2.0 mm

4:32 min


Ingenia 3.0T

AutoVoice

Guide vos patients pendant l'examen

Annonces :

- Durée d'acquisition
- Ventilation avant apnée
- Durée d'apnée
- Mouvements du lit d'examen
- Dans la propre langue du patient



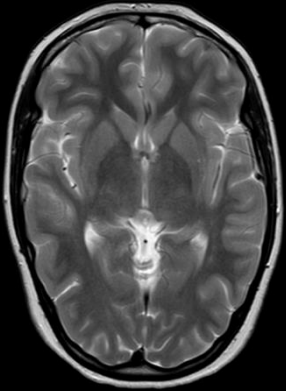
ComforTone

Réduction du bruit acoustique
et amélioration de l'expérience du
patient

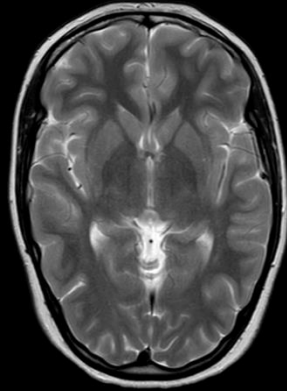
- Pour tous les examens de routine
- Carte d'examens intégrale
- Jusqu'à 80 % de réduction du bruit acoustique (perception sonore)
- Avec une Qualité image similaire



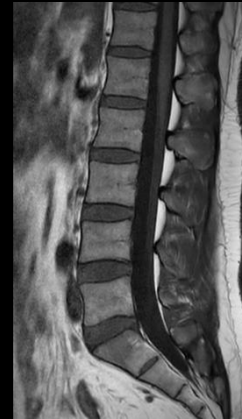
ComforTone



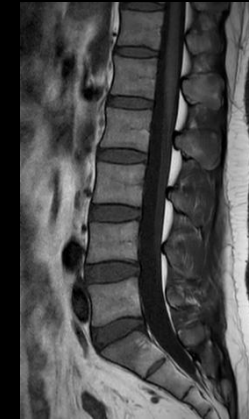
T2w TSE
0.6 x 0.8 x 5.0 mm
2:31 min
Ingenia 1.5T



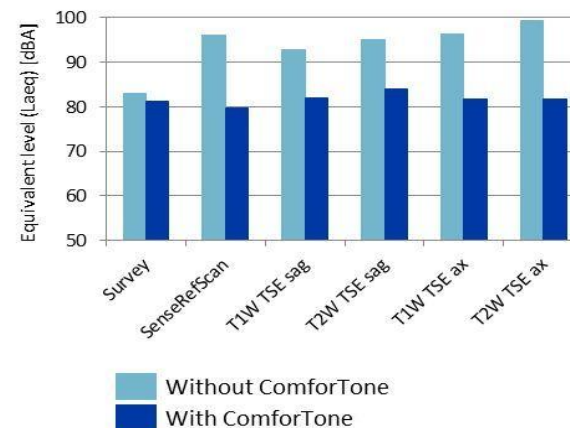
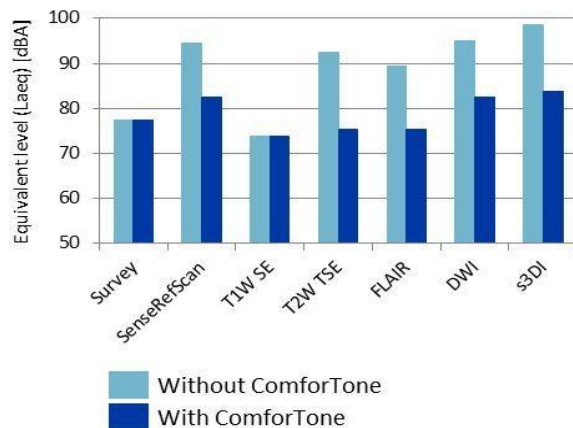
T2w TSE - ComforTone
0.6 x 0.8 x 5.0 mm
2:43 min
Ingenia 1.5T
80% reduction in acoustic noise



T1w TSE
0.8 x 0.9 x 4.0 mm
3:57 min
Ingenia 1.5T



T1w TSE - ComforTone
0.8 x 0.9 x 4.0 mm
3:57 min
Ingenia 1.5T
71% reduction in acoustic noise



ScanWise Implant

Aide à la gestion des patients
porteurs de matériel implanté
Compatibles IRM sous conditions

- de plus en plus de patients sont porteurs de matériel implanté
- Gestion sécurisée par simple saisie de la SAR maxi et du gradient maxi
- **ScanWise Implant** valide et adapte automatiquement les paramètres à tout l'examen
- Qualité Image optimale



ScanWise Implant

Implant Conditions

MR Conditional

This is a 1.5T.
Does the implant documentation state that scanning is allowed at 1.5T?

Implant Conditions

MR Conditional

Is a maximum spatial field gradient value specified for the implant?

Maximum spatial field gradient value of the implant: 390 Gauss/cm

Implant Conditions

MR Conditional

How is the maximum RF energy specified for the implant?

Select RF energy control type

SAR - Whole body (W/kg)

Implant Conditions

MR Conditional

For an active MR Conditional implant other conditions may be specified by the implant manufacturer. [Know More](#)

Is there a maximum value for dB/dt or Gradient Slew Rate specified for the active implant?

Implant Conditions

MR Conditional

Confirm implant conditions

Allowed field strength: 1.5 T
Maximum spatial gradient: 390 Gauss/cm

Restricted areas for the implant

The implant must NOT touch the red areas

These areas exceed the specified maximum spatial field gradient value for this implant.

Specified maximum spatial field gradient value: 390 Gauss/cm

Front cover view | Side view, vertical section through the scanner | Top view, horizontal section through the scanner

Print | Close

Questions & réponses

N'hésitez pas à nous poser vos questions.

Vous êtes intéressés pour upgrader votre système ?

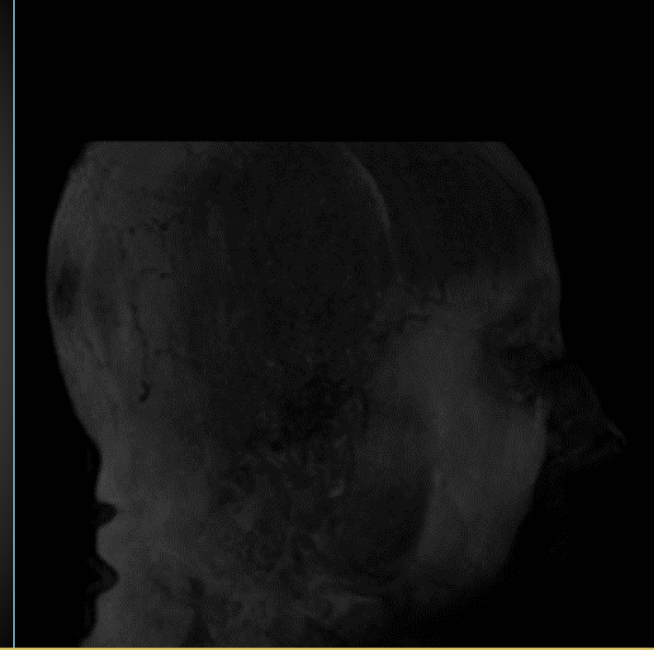
N'hésitez pas à appeler ou envoyer un email à votre contact Philips.



Philips Webinar
29 Juin 2017

Applications avancées en neuro IRM

J.W. Casselman^{1,2,3}



*Départ. Radiologie-imagerie médicale AZ St-Jan Bruges¹
Départ. Radiologie St-Augustinus, Wilrijk, Anvers²
Université Gand³*

Bruges-Anvers-Gand, Belgique



*j. casselman, l. steyaert, v. devos, j. delanote, j. ghekiere, k. vanslambrouck
k. van de moortele, k. coenegrachts, k. mermuys, k. gieraerts*

Version 5.3 – Applications Neuro

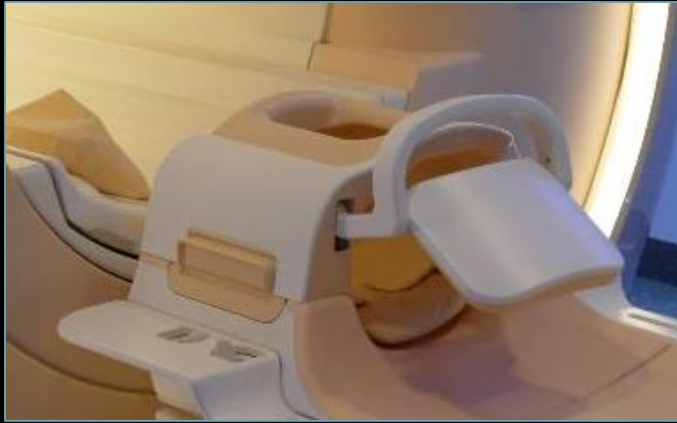➤ **Département de Radiologie AZ Sint Jan
Bruges-Ostende av, Bruges, Belgique**

- ✓ *Systeme IRM Philips depuis 2001*
 - ✓ *Relation avec Philips - Healthcare*
-

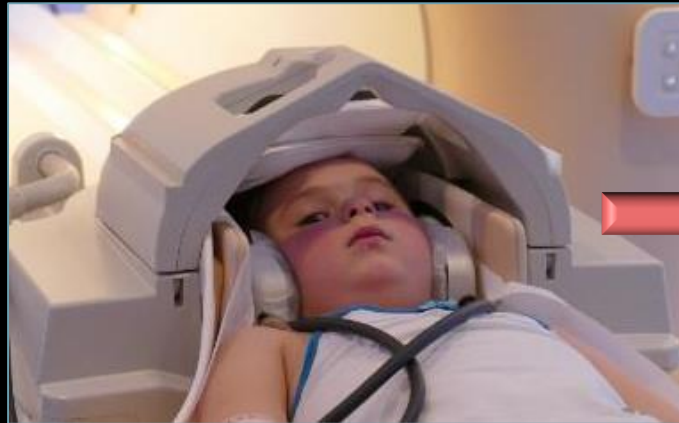Version 5.3 – Applications Neuro

- **Département de Radiologie AZ Sint Jan Bruges-Ostende av, Bruges, Belgique**
 - ✓ *Depuis 2012 seulement 3 Tesla*
 - ✓ *Ingenia premier système autonome 3 Tesla*
 - ✓ *“Les antennes” sont des éléments clés dans la chaîne IRM*
 - ✓ *Ingenia 3 Tesla ↻ a besoin de l’antenne tête à 32 canaux*
-

CERVEAU



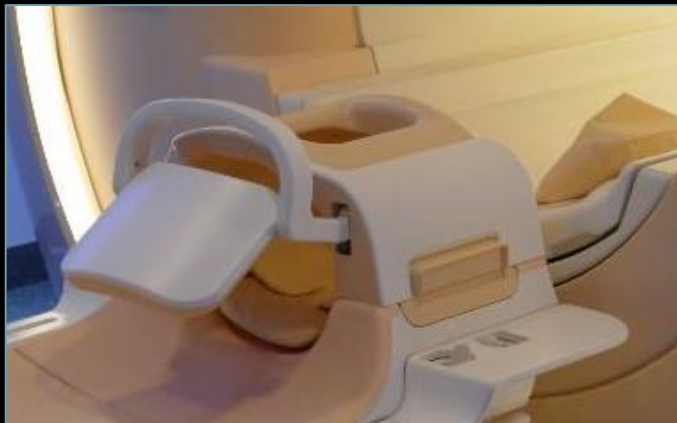dS antenne Tête – Cou – Rachis cervical de routine



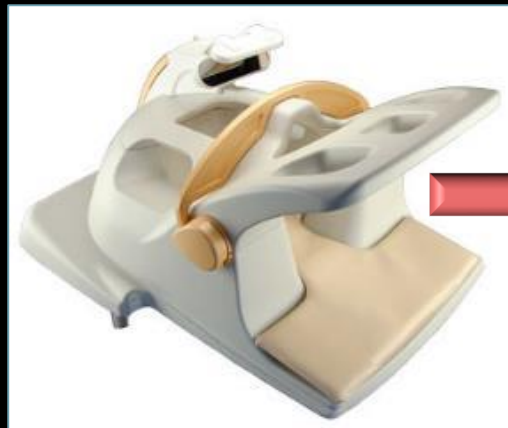dS antenne Tête 32 canaux

Un “must” si vous voulez rivaliser avec l’Achieva 3T dédié

Imagerie de la tête et du cou

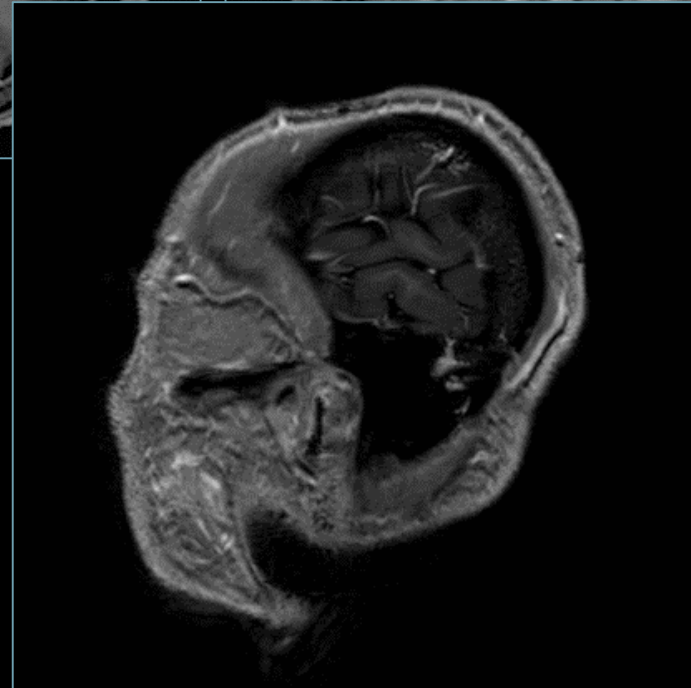
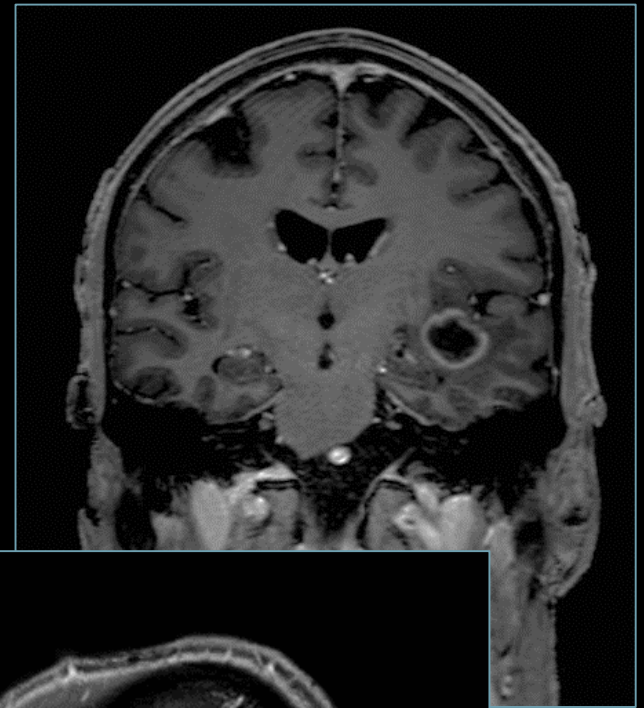
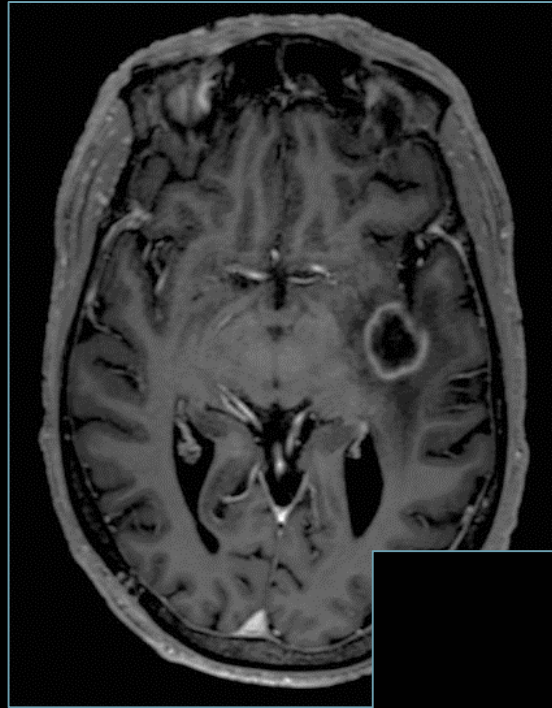
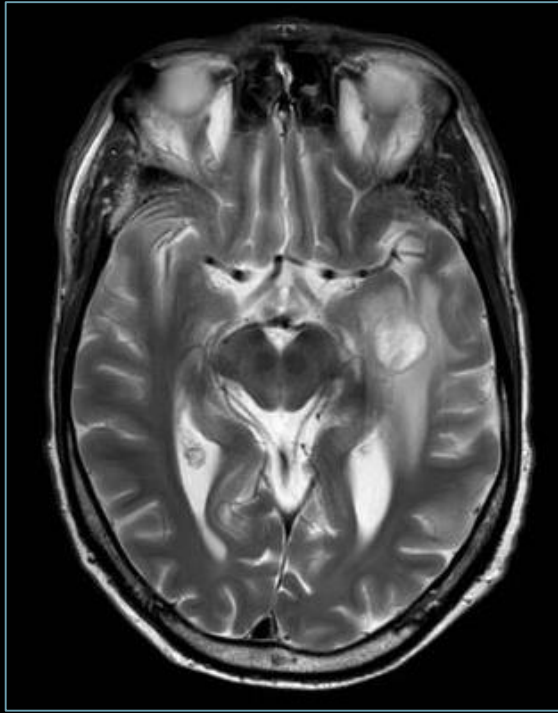


dS antenne Tête – Cou – Rachis cervical de routine



Antenne neurovasculaire Achieva 3.0 T

- Bonne couverture
- Partie antérieure mobile
- L’inclinaison aide pour les patients difficiles
- Moins d’artefacts qu’avec l’ancien 3.0 T



- 3 Tesla: De 2D ➔ 3D
- 3D FTE T1 + Gd (0.8 x 0.8 x 0.8 mm)



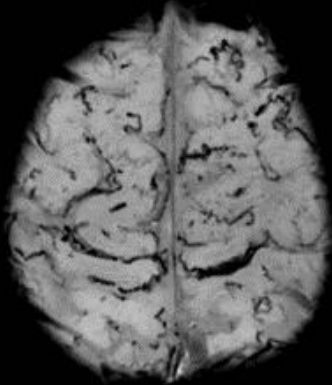
Beaucoup d'autres systèmes 3T utilisent encore principalement des séquences 2D

Version 5.3 – Applications Neuro

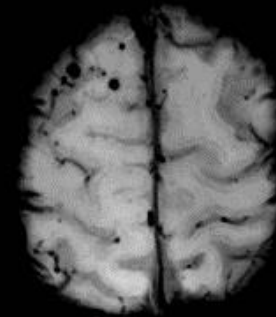
- **Les patients sont nos clients, les cliniciens référents sont nos clients de classe affaires**
 - ✓ *Vous ne pouvez pas forcer les cliniciens à utiliser une nouvelle technique*
 - ✓ *Quand ils voient les avantages et cela aide leurs patients ➔ vous n'avez même pas à le promouvoir*
-

⇨ SWIp

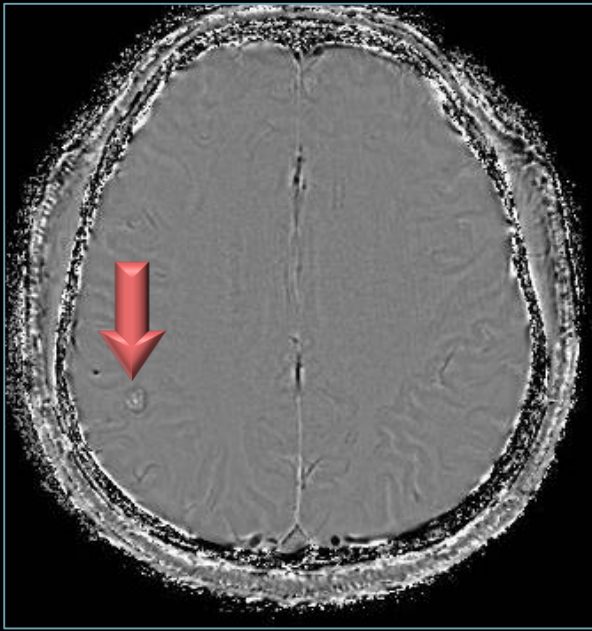
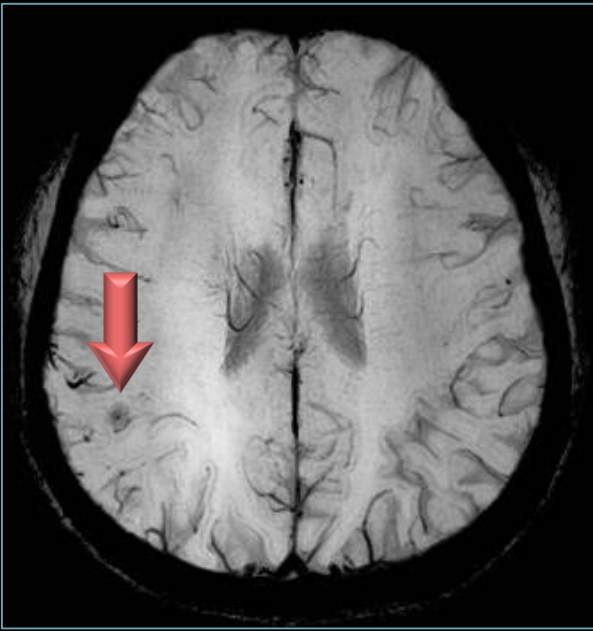
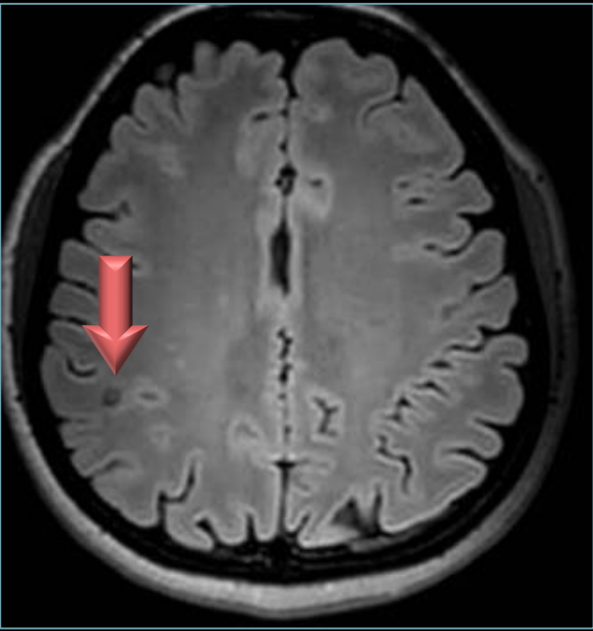
⇨ 3D-Flair



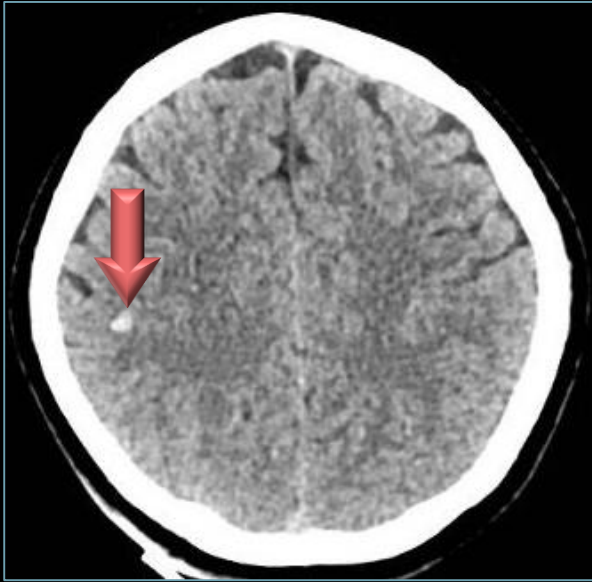
Syndrom de moyamoya



Angiopathie amyloïde



CYSTICERCOSIS

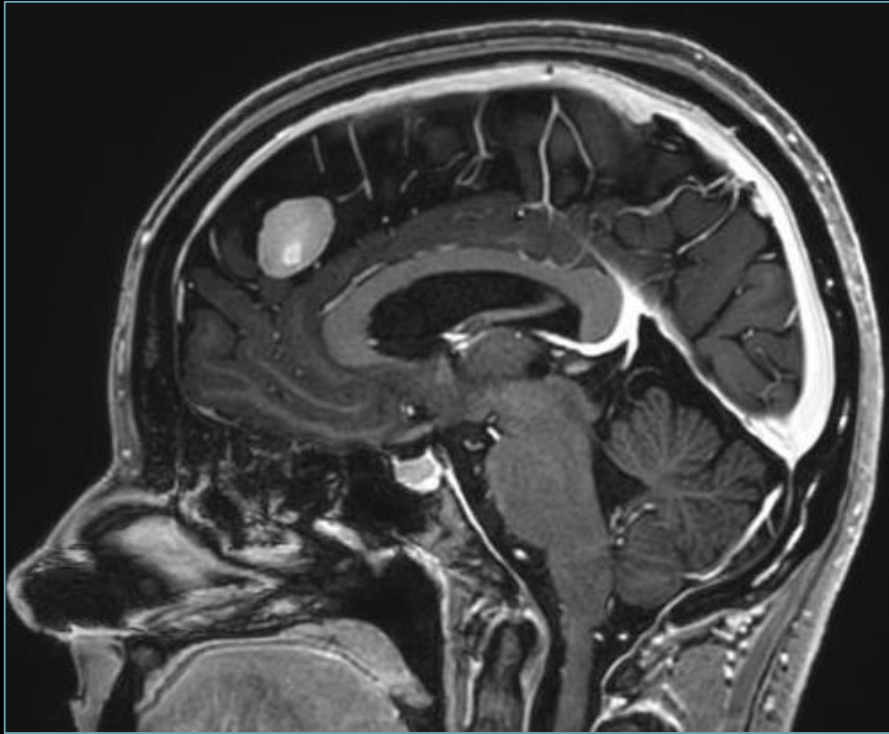


Version 5.3 – Applications Neuro

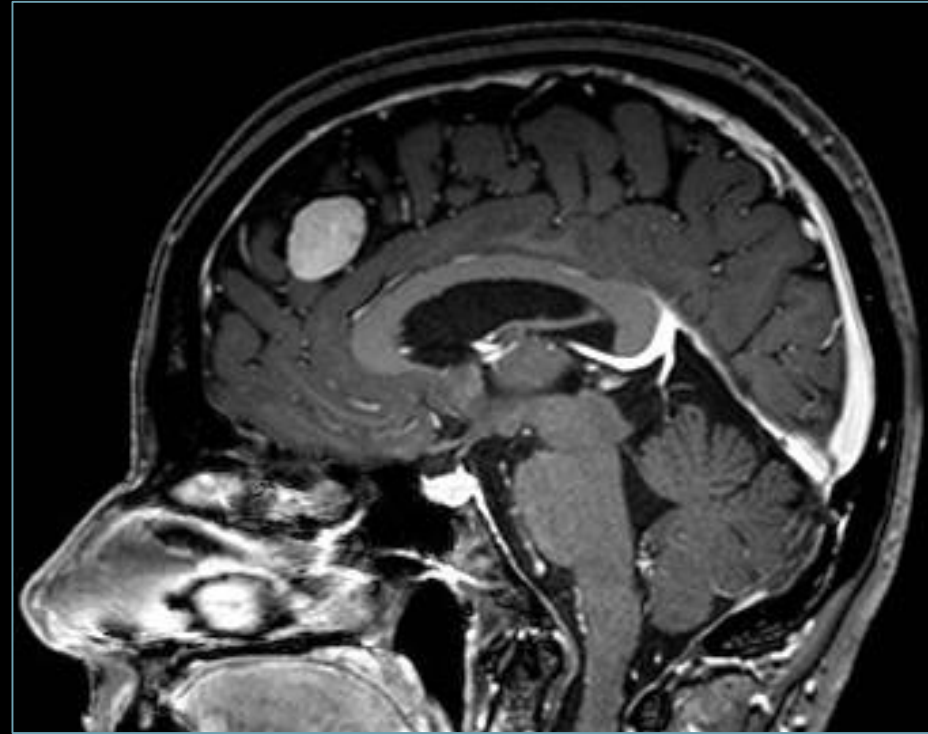
➤ **Version 5.3 & Neuro-applications**

- ✓ *Beaucoup de ce que nous avons demandé peuvent être trouvés dans ce paquet ➔ ils ont clairement écouté les clients*
 - ✓ *Des applications très pratiques dont on a besoin tous les jours ➔ la meilleure manière d'éviter que l'on s'ennuie*
 - ✓ *PREMIER: Version 5.3 est stable! Prêt à l'emploi.*
 - *AutoVoice*
 - *Qualité MPR*
-

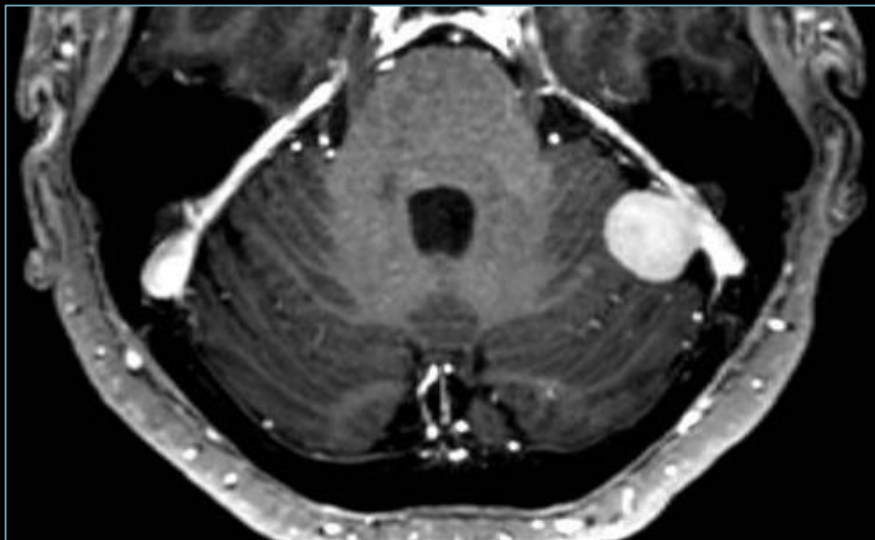
3D-TFE T1 + Gadolinium



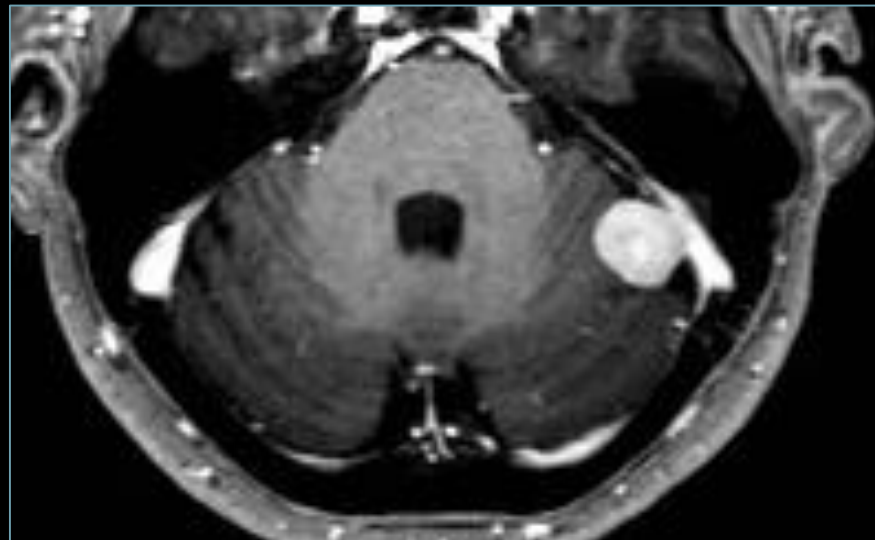
Achieva dStream R5.3



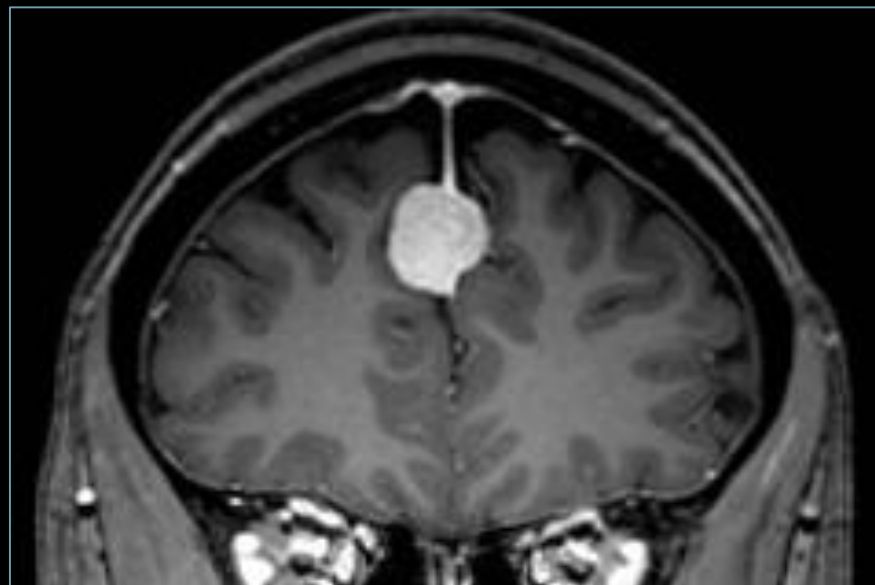
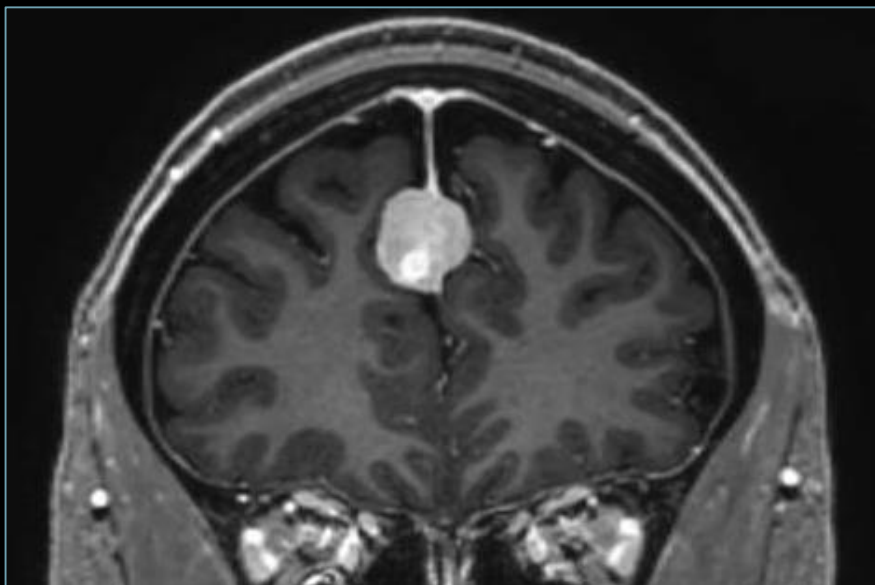
Ingenia dStream R5.1.



Reconstructions MPR avec R5.3



Reconstructions MPR de routine



Version 5.3 – Applications Neuro

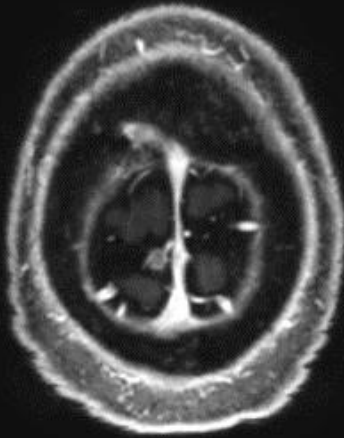
➤ **Version 5.3 & Applications-Neuro**

✓ *3D BrainView Black Blood (Sang Noir)*

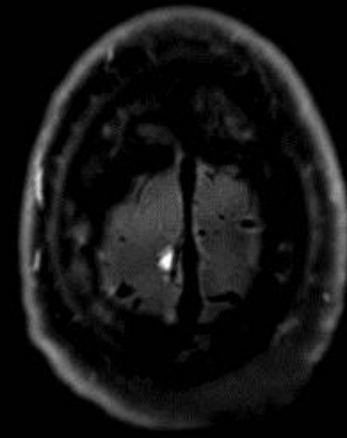
➔ *Aucune publicité n'est nécessaire*

- *Les cliniciens reconnaissent immédiatement la valeur*
 - *Métastases, les vasculites/méningite, SEP...*
 - *Nous devons encore explorer le plein potentiel de cette séquence*
 - *Deviendra une séquence "workhorse", une séquence de routine*
-

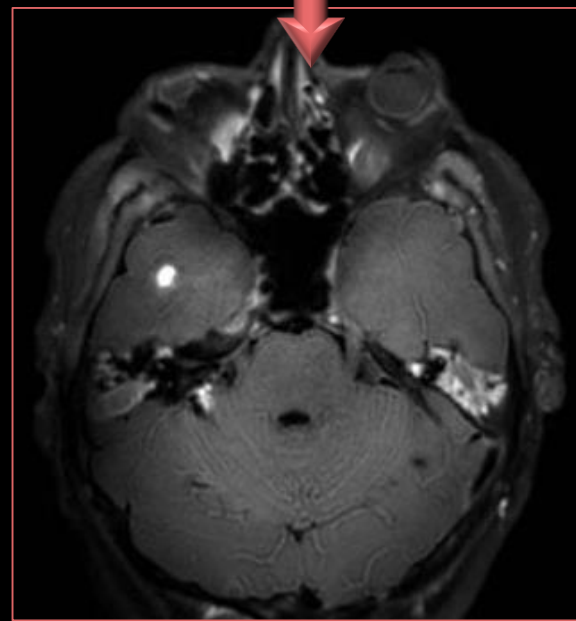
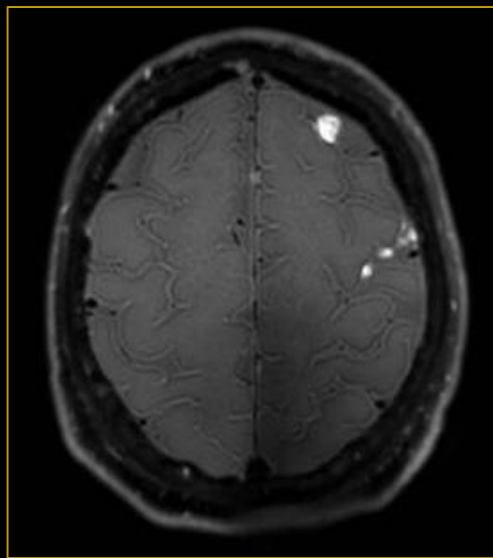
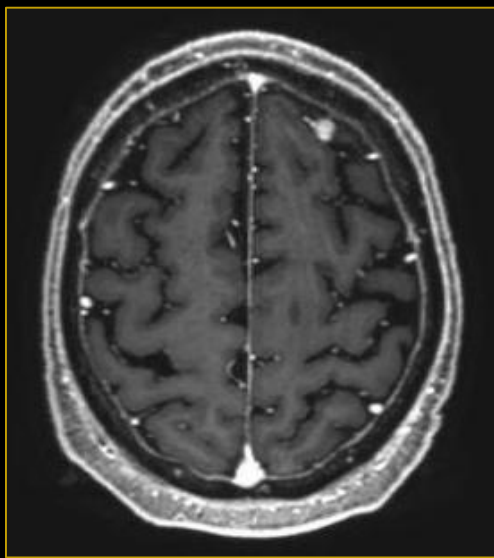
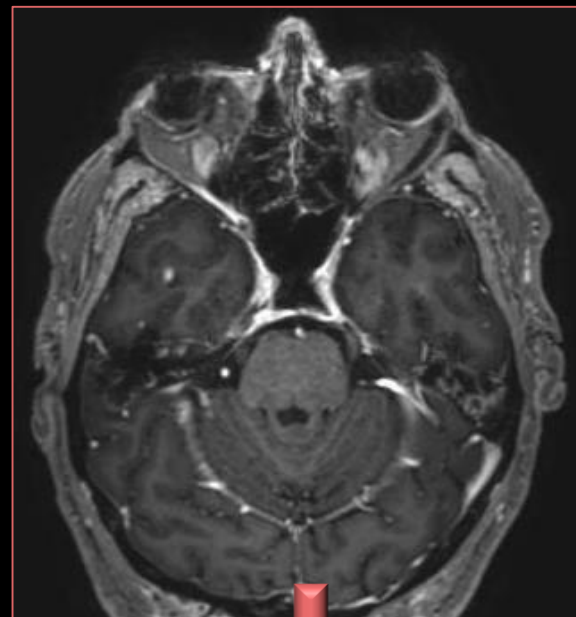
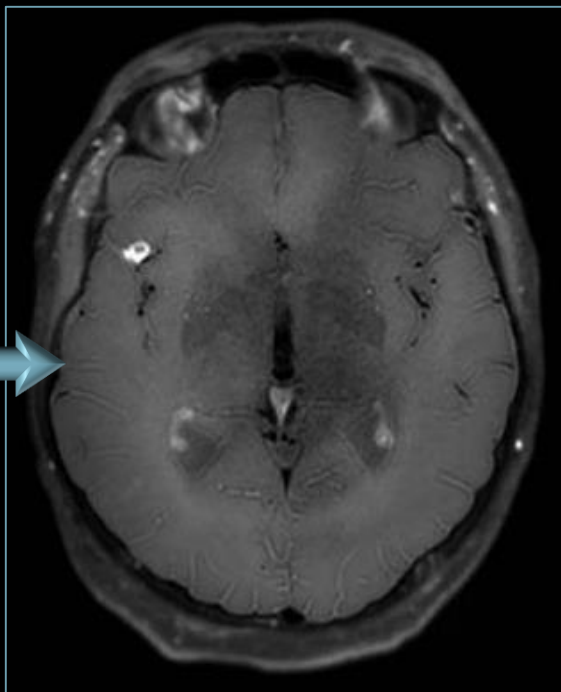
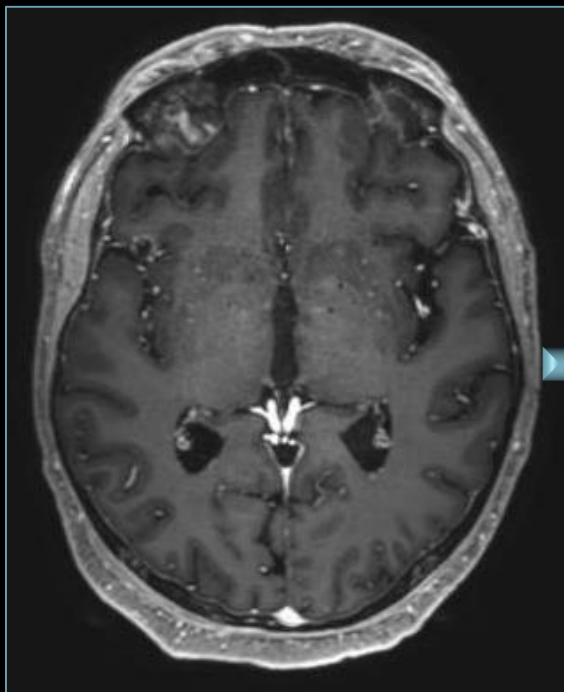
Métastases

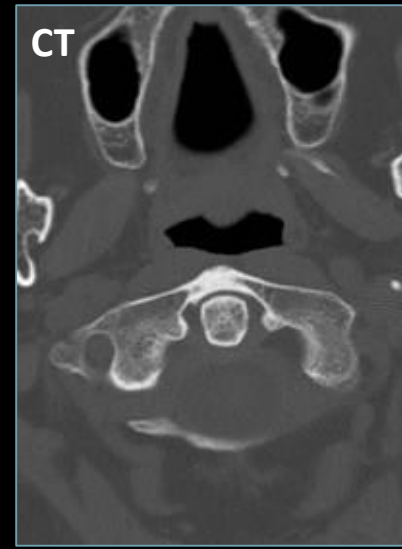
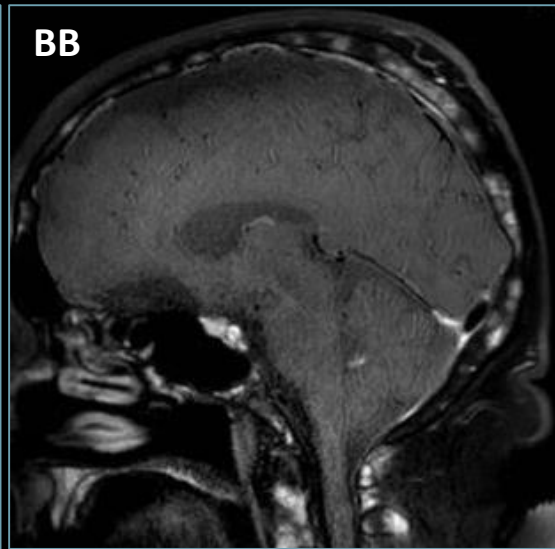
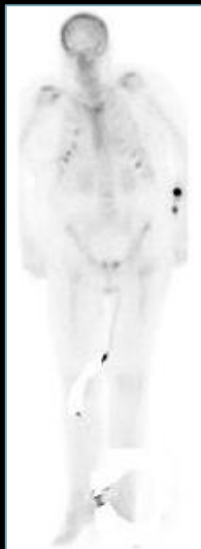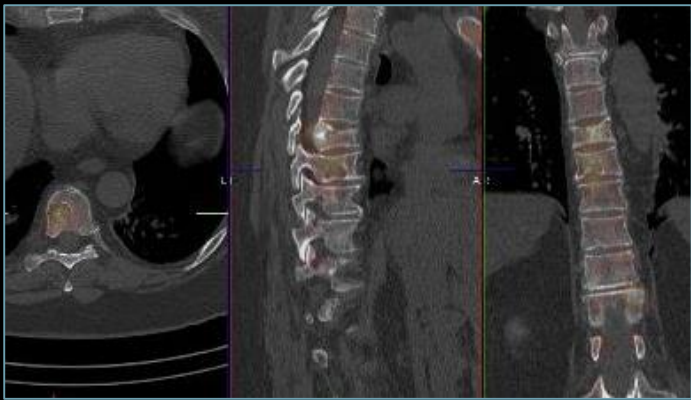


3D TFE T1 + Gd

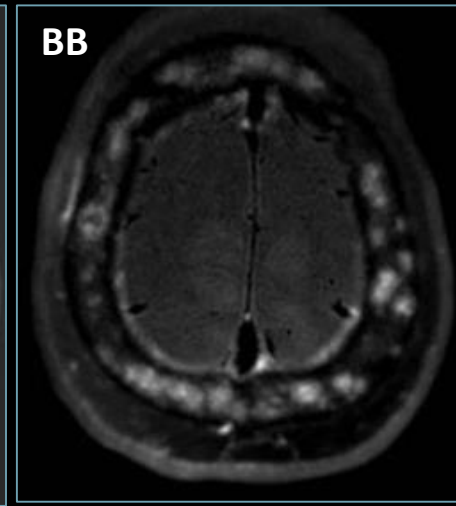
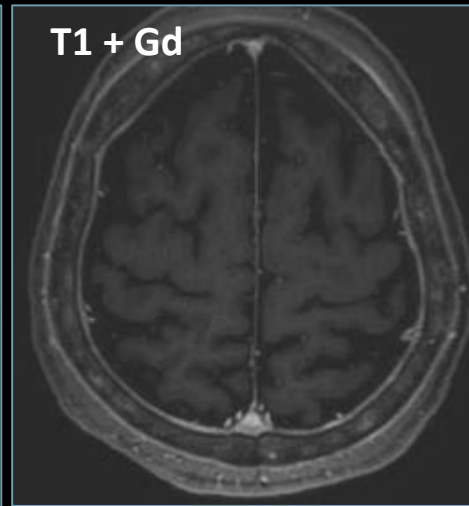
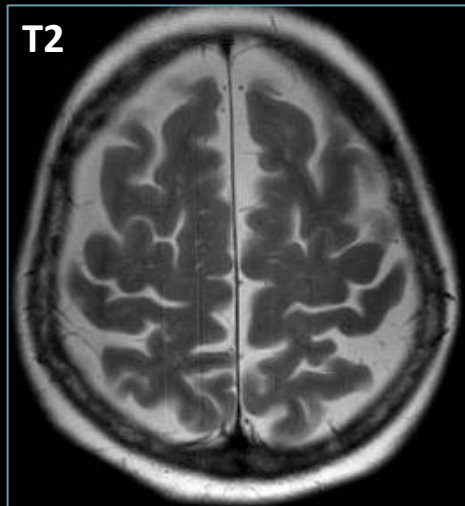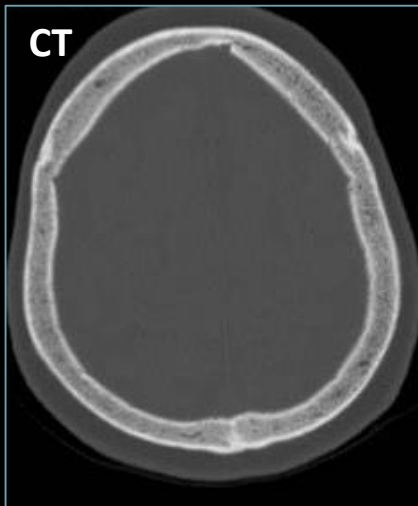


3D Black Blood + Gd

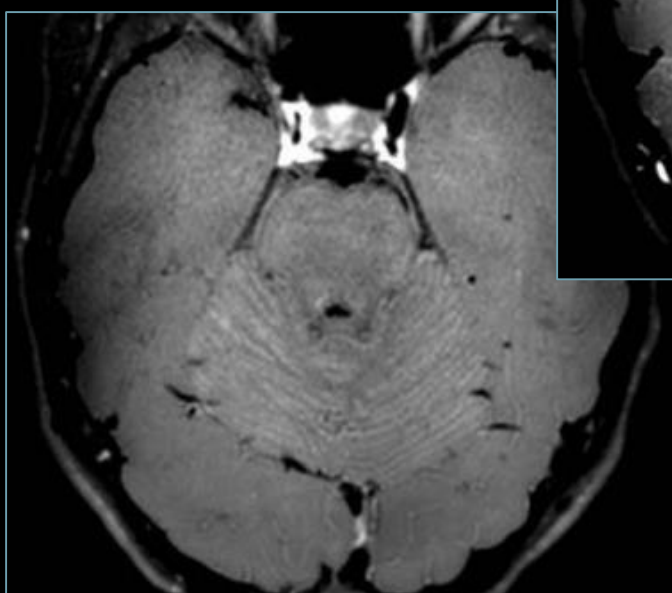
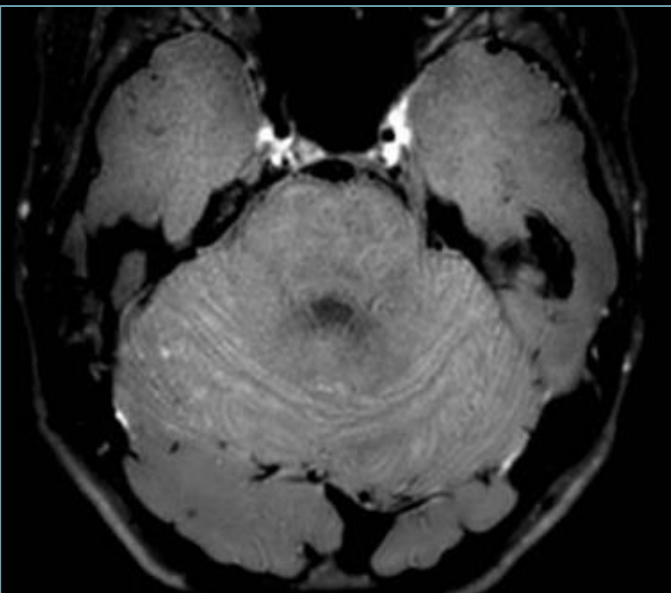
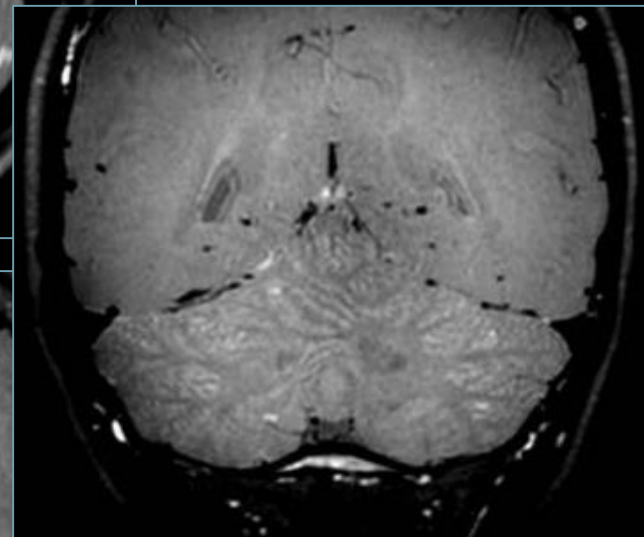
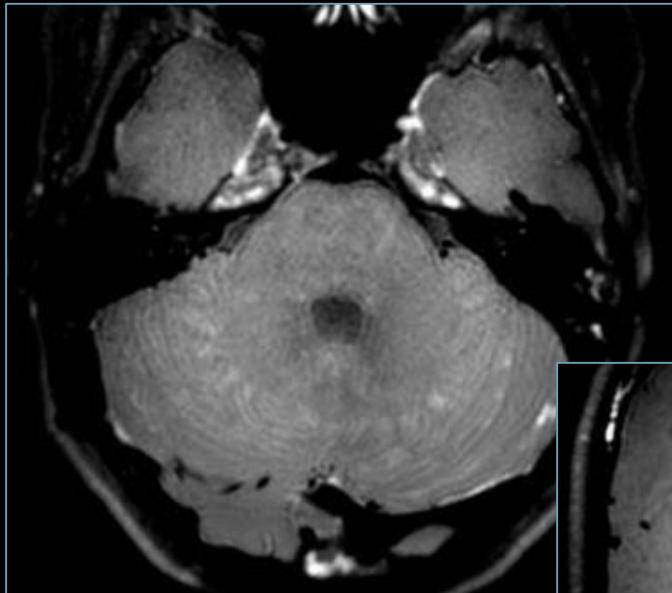
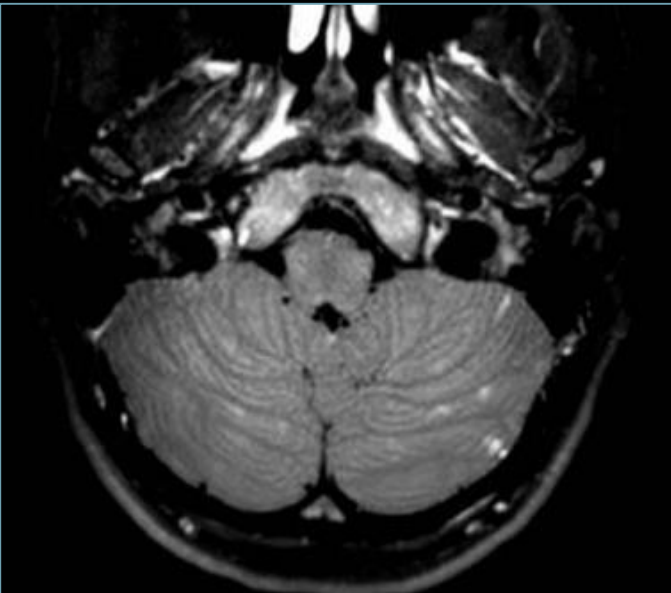




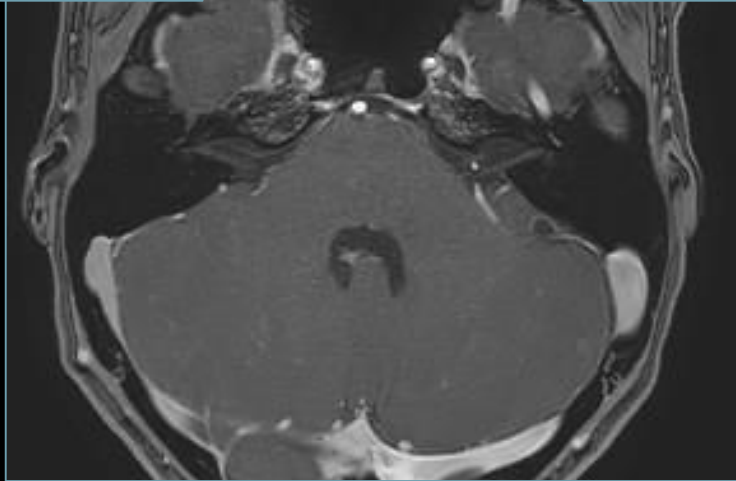
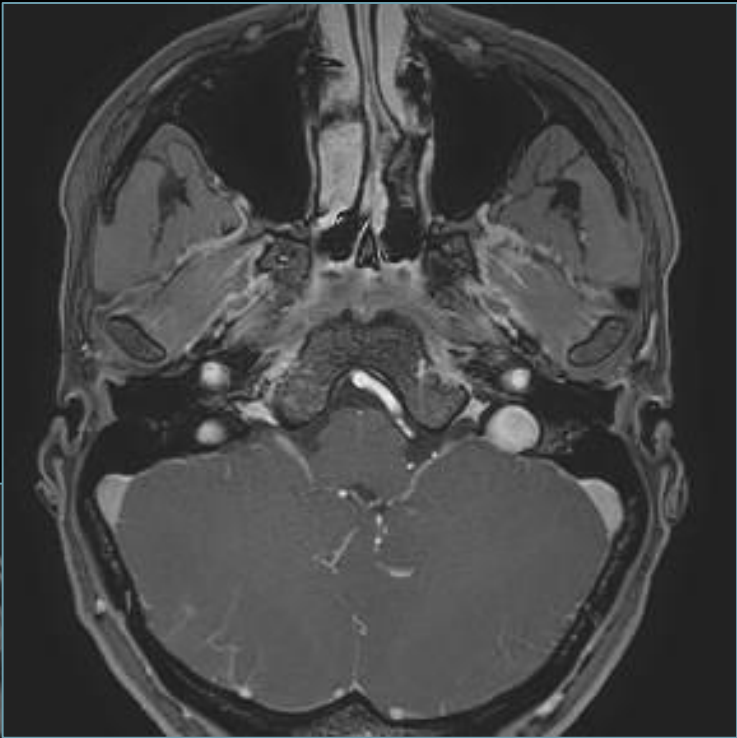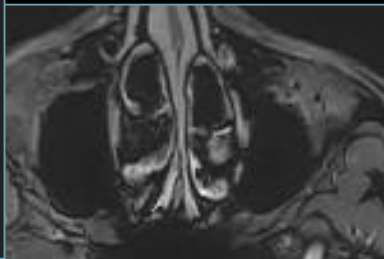
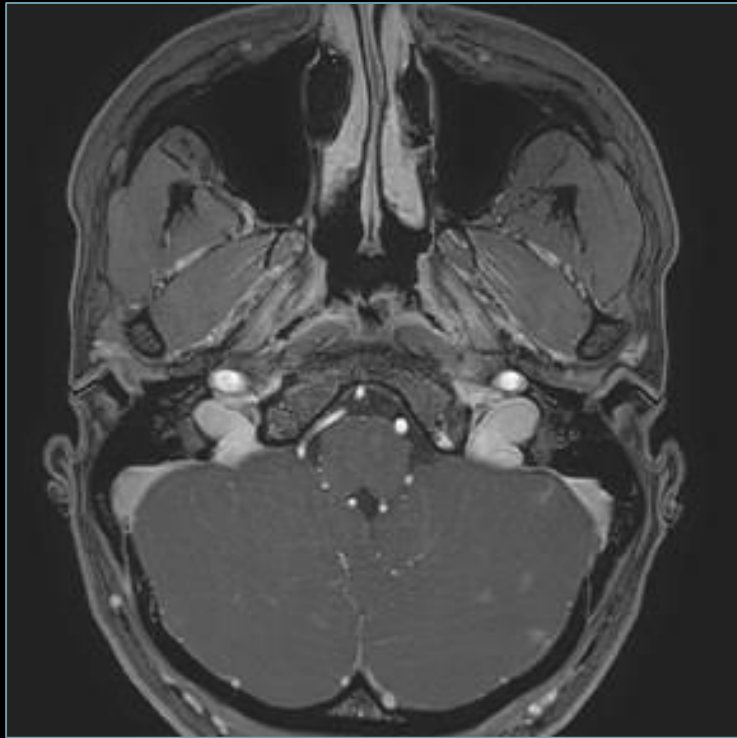Métastases d'un carcinome mammaire



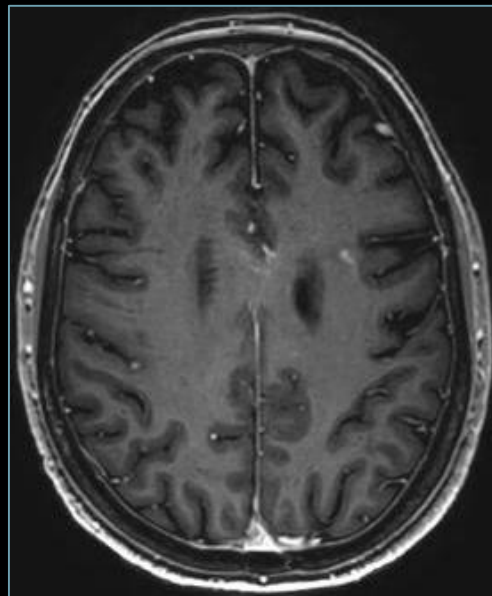
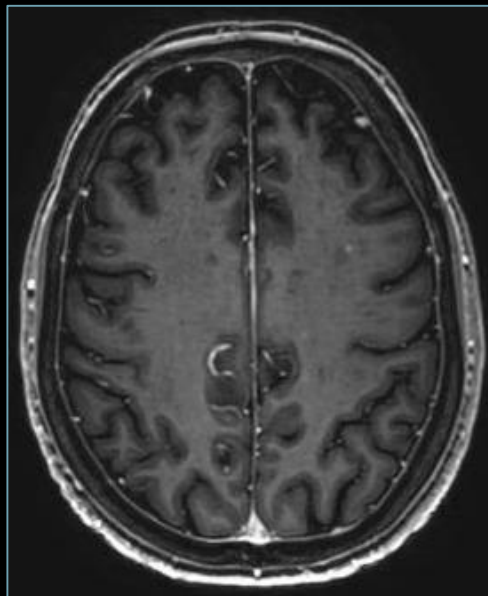
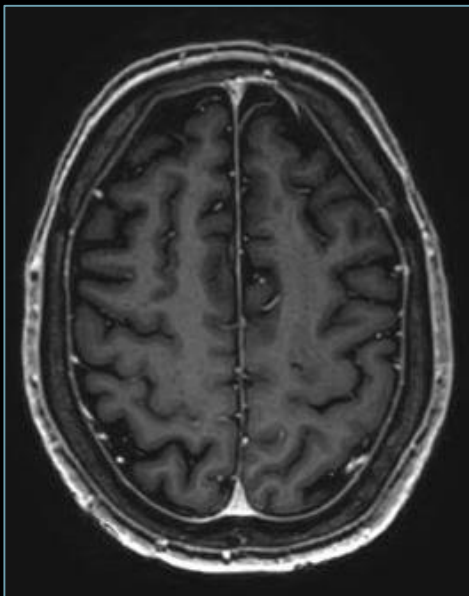
Vertige



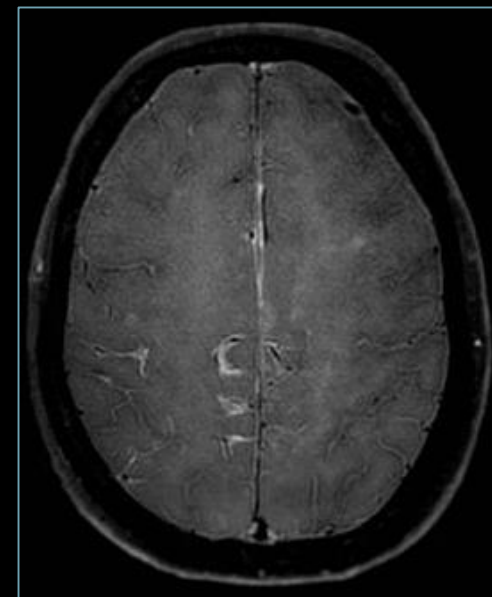
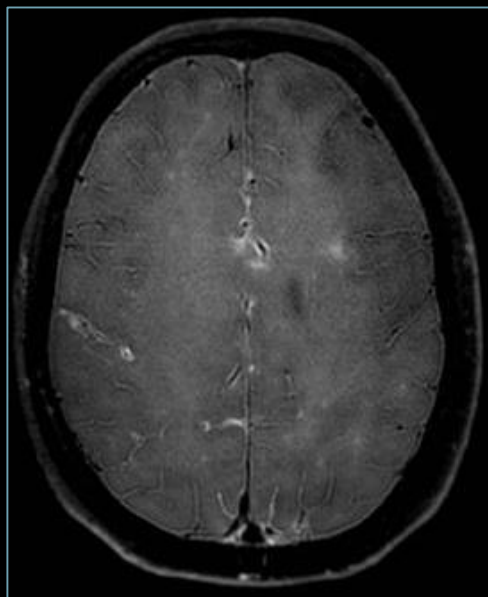
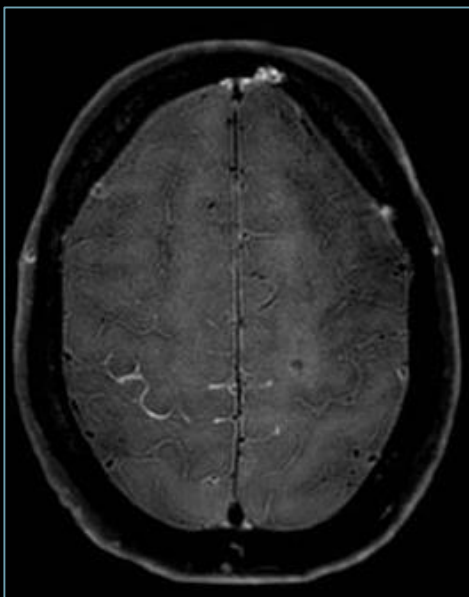
**Cerebellite avec
des réhaussements
méningés**



3D FFE T1 Gd

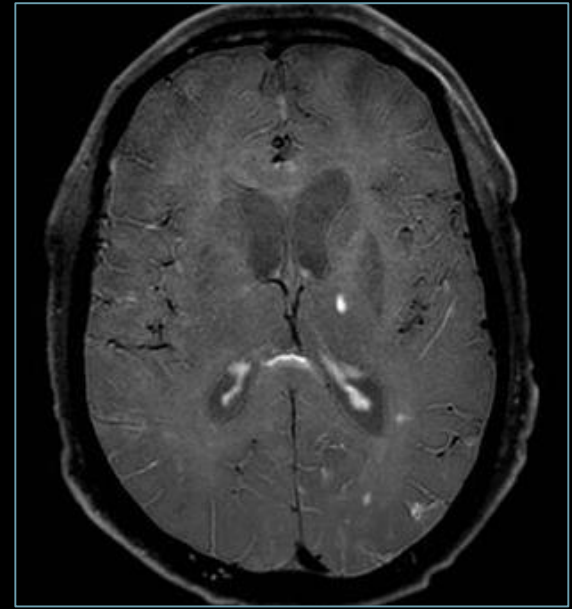
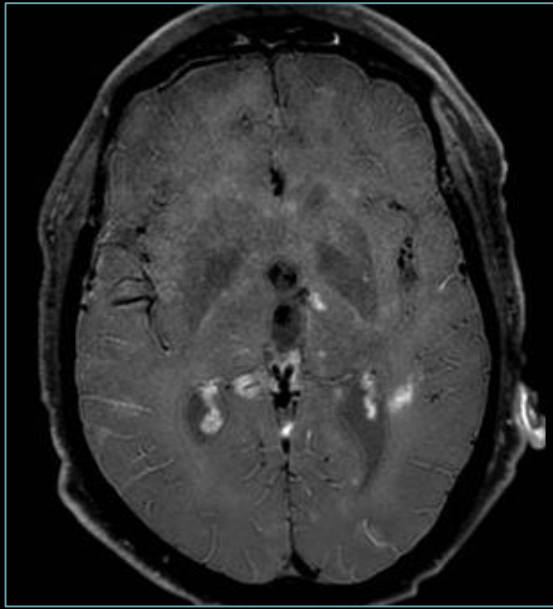
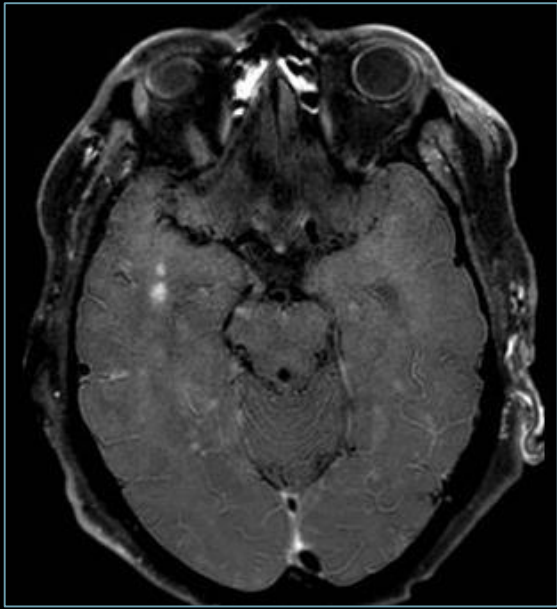


3D T1+Gd



**Histiocytose
cérébrale**

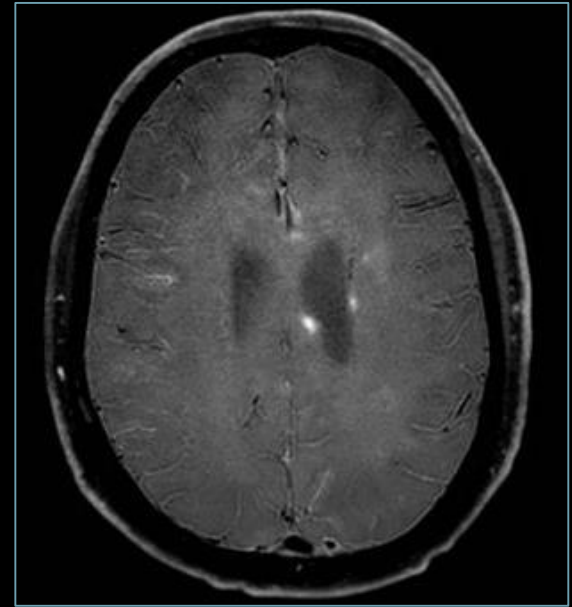
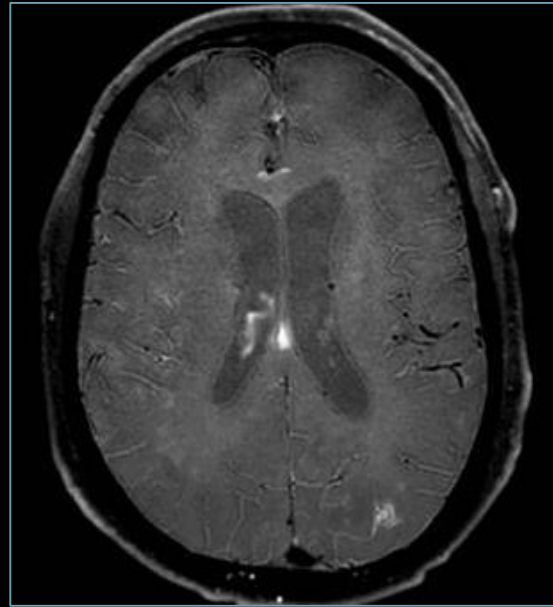
3D BB+Gd



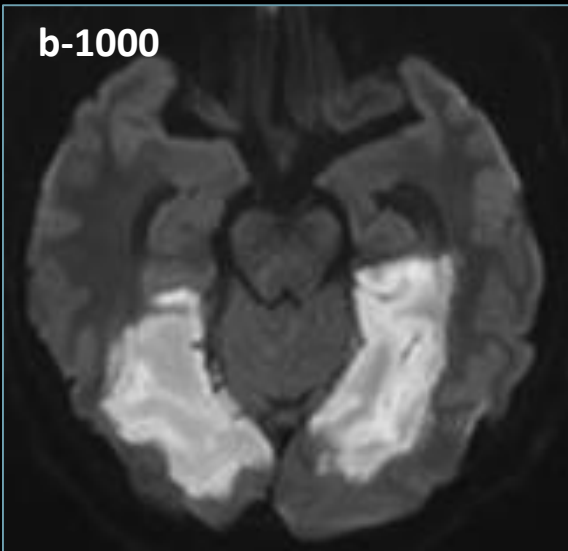Suivi après 14 jours



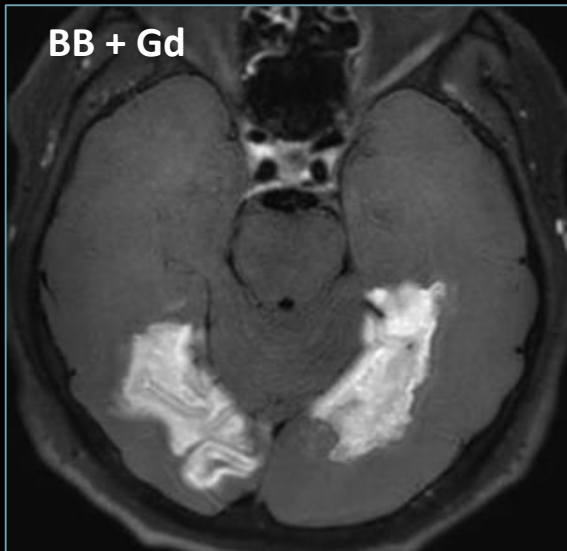
Patient agité et toussant
Neurologue: "J'ai
seulement besoin d'une
séquence, black blood"



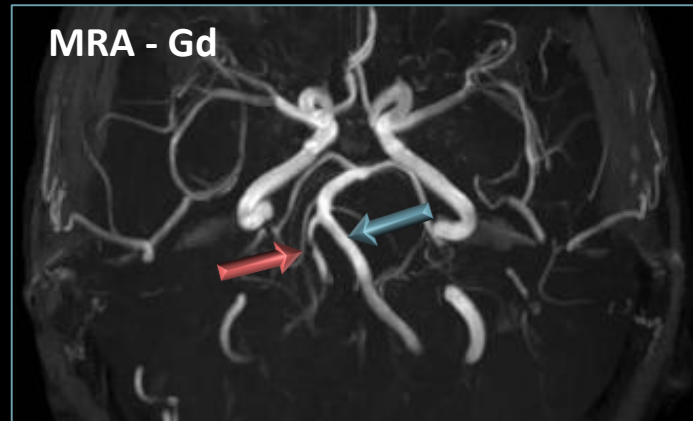
b-1000



BB + Gd

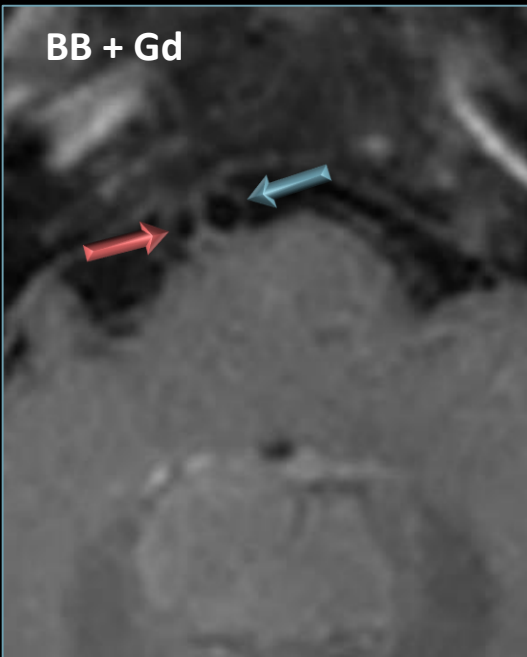


MRA - Gd

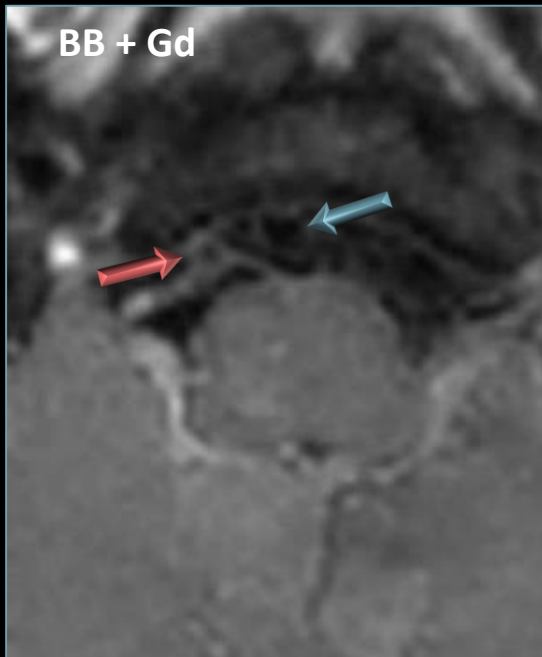


Vasculite + ACV

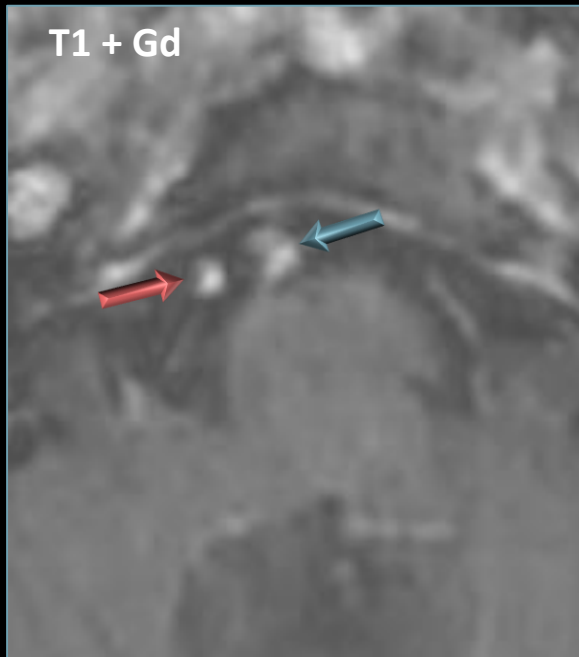
BB + Gd



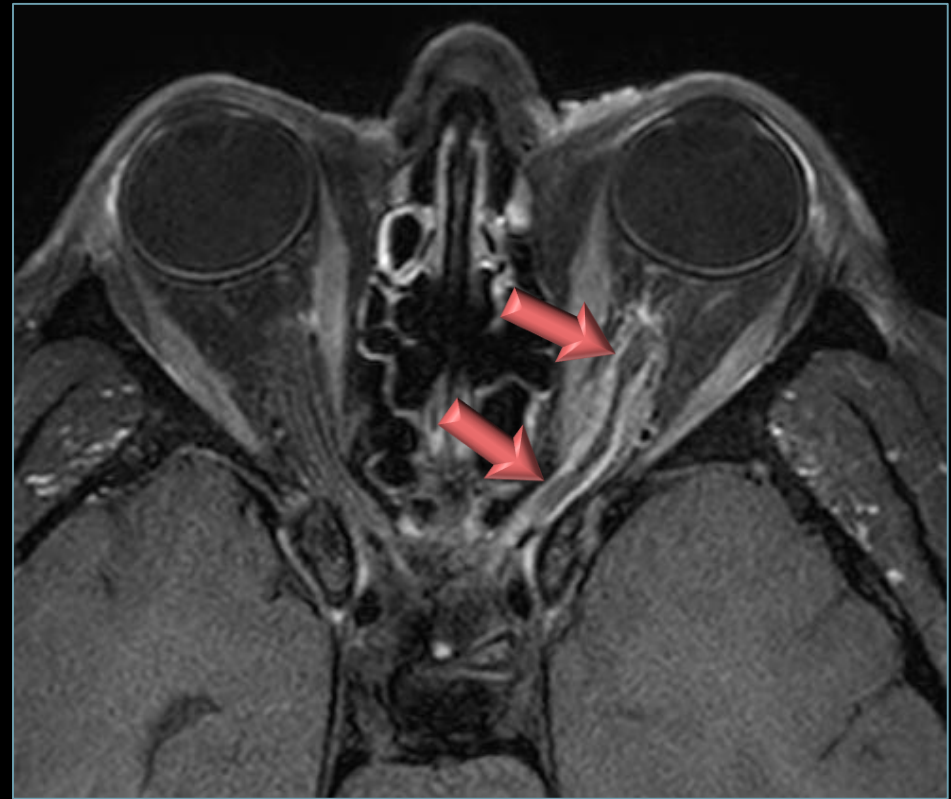BB + Gd



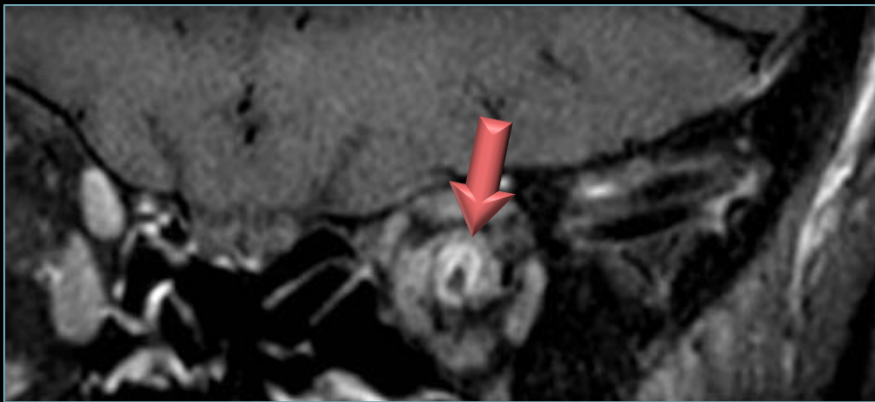
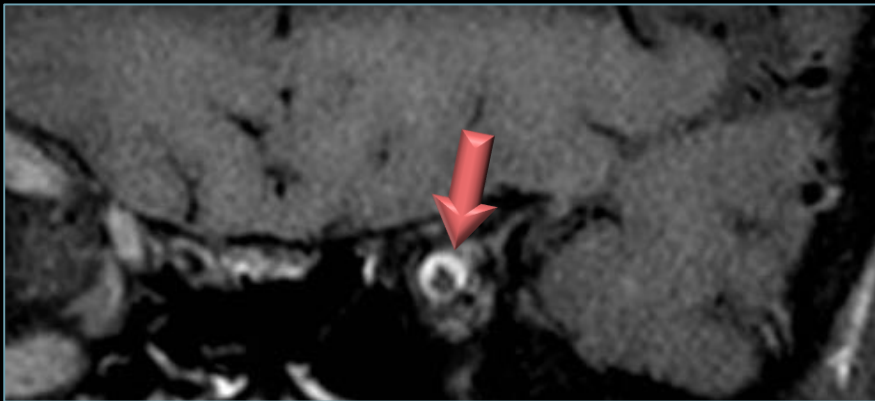
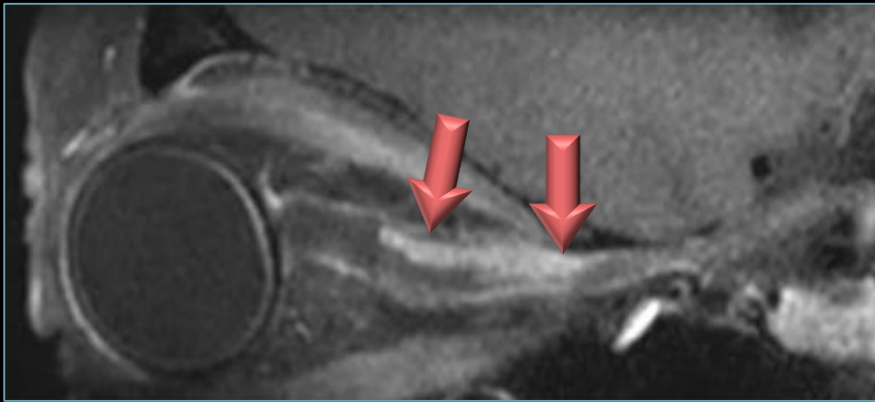
T1 + Gd



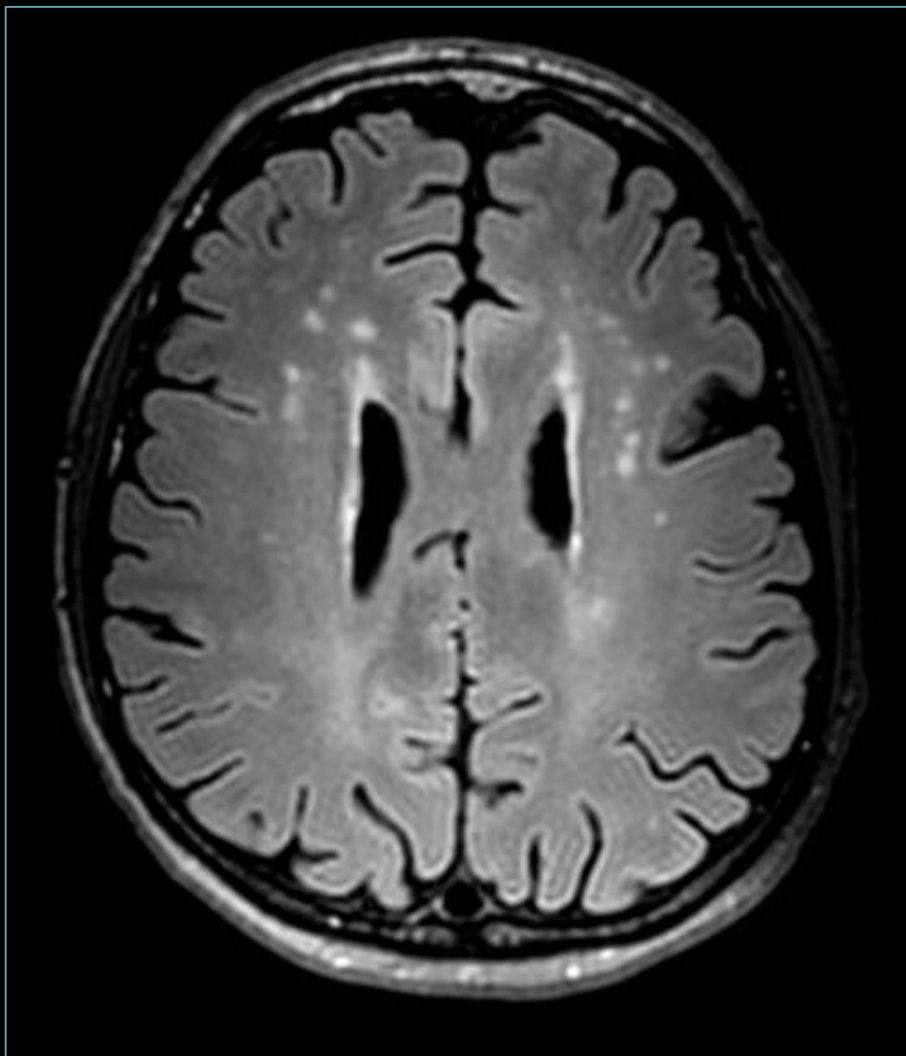
Méningiome du nerf optique



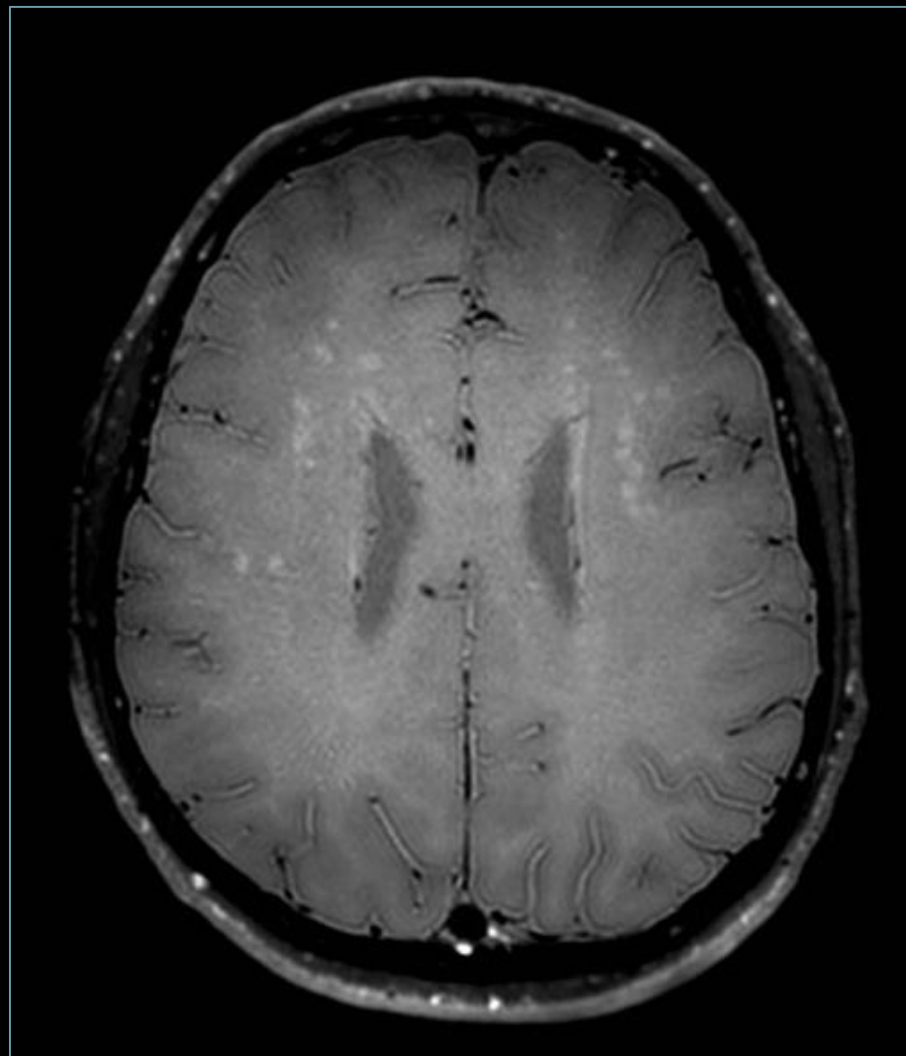
3D Black Blood



Visualisation des lésions de la substance blanche



3D FLAIR



3D Black Blood

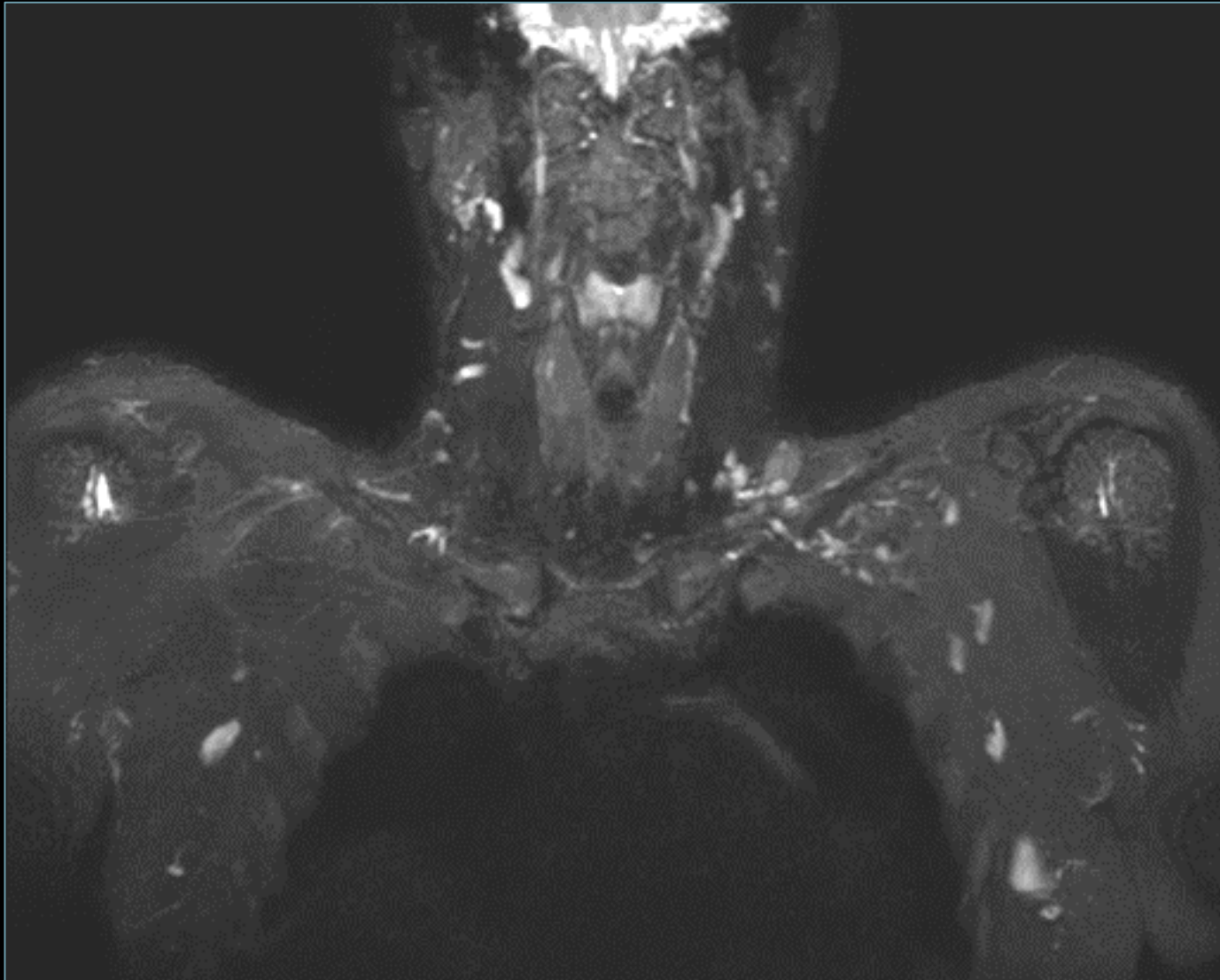Version 5.3 – Applications Neuro

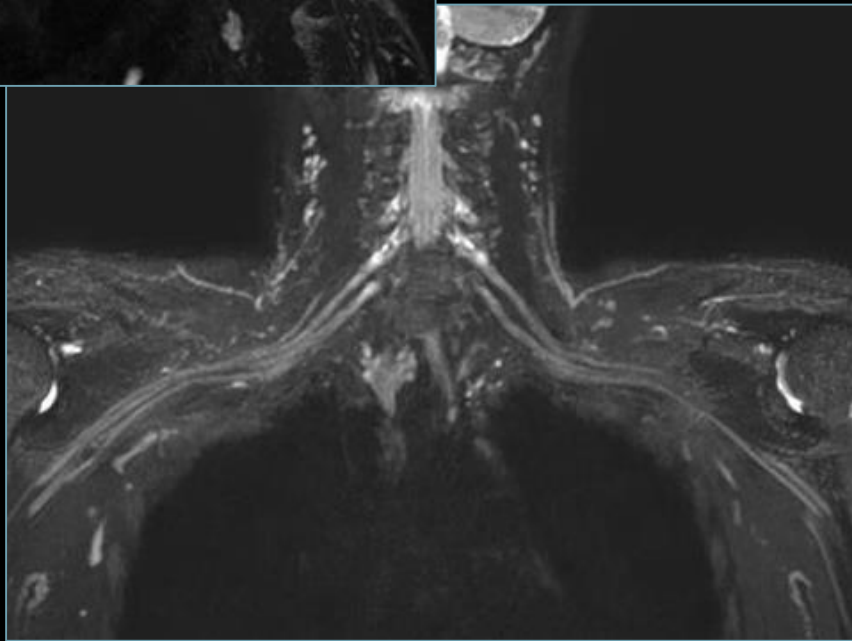
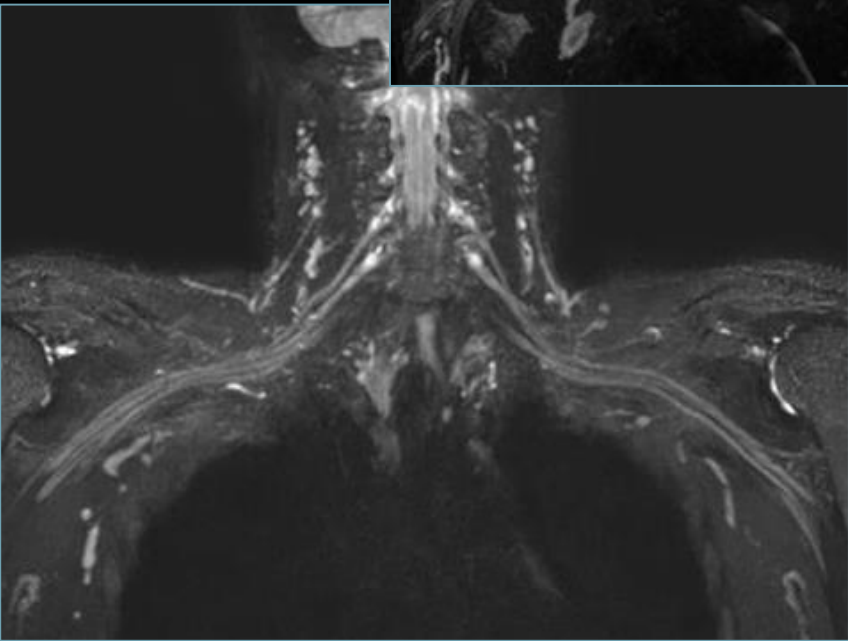
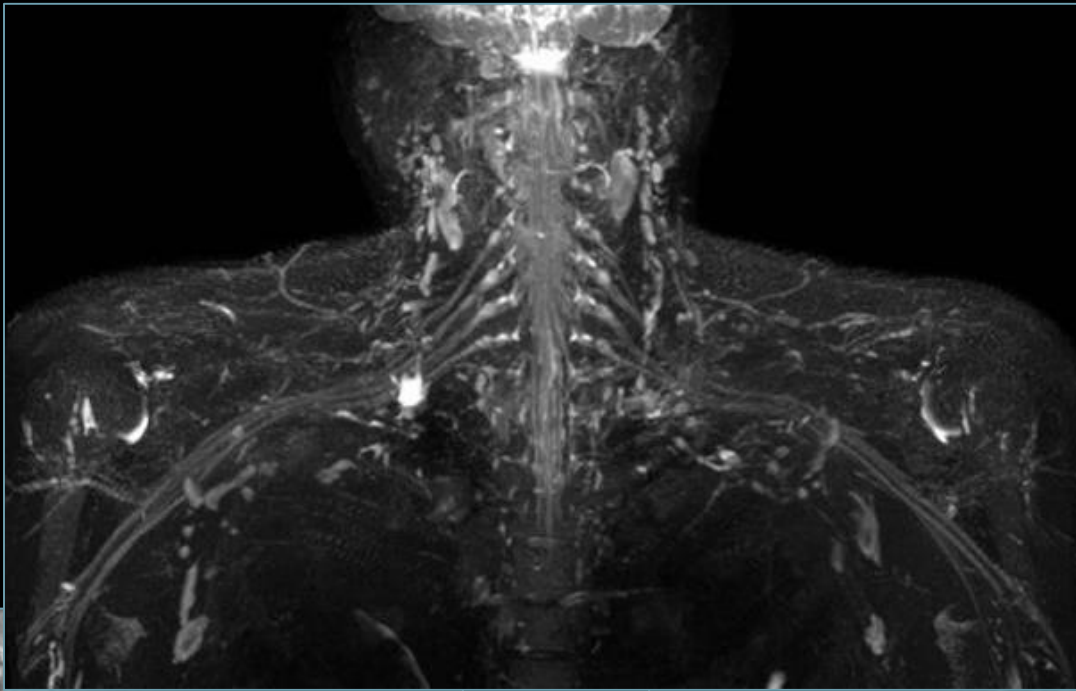
➤ **Version 5.3 & Applications-Neuro**

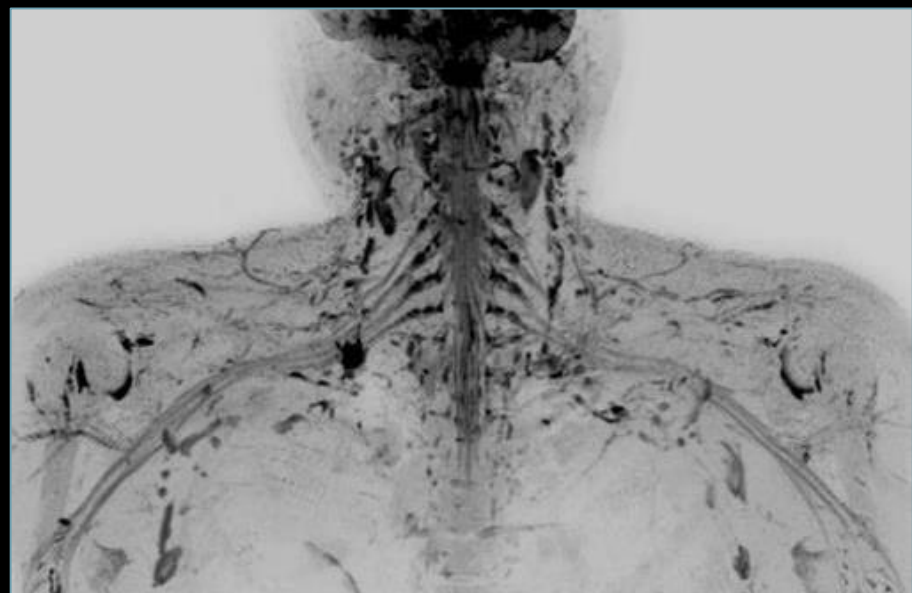
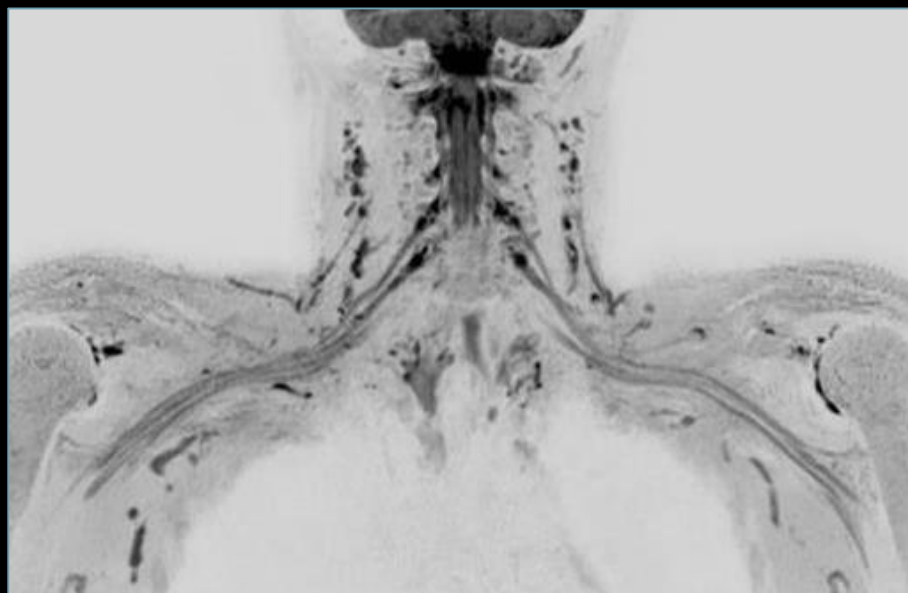
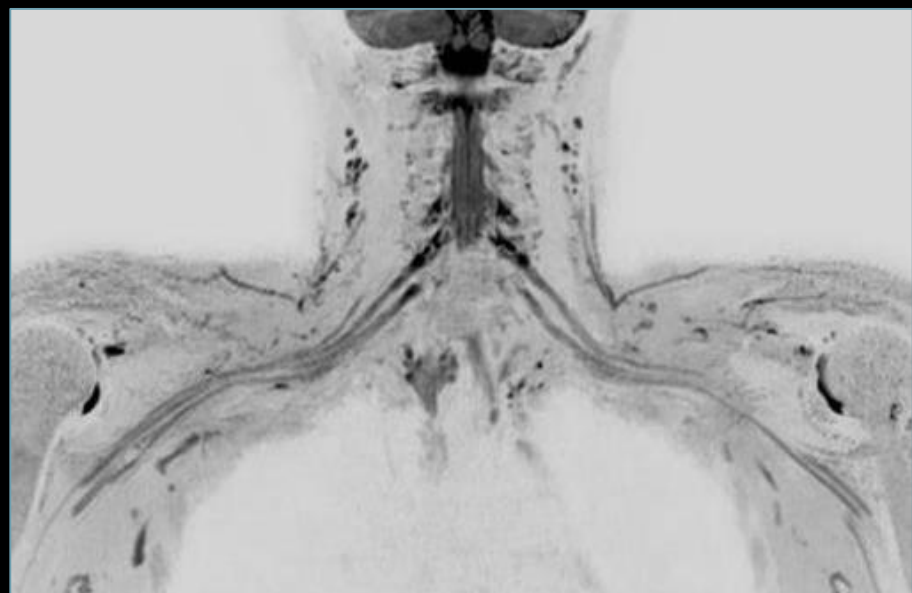
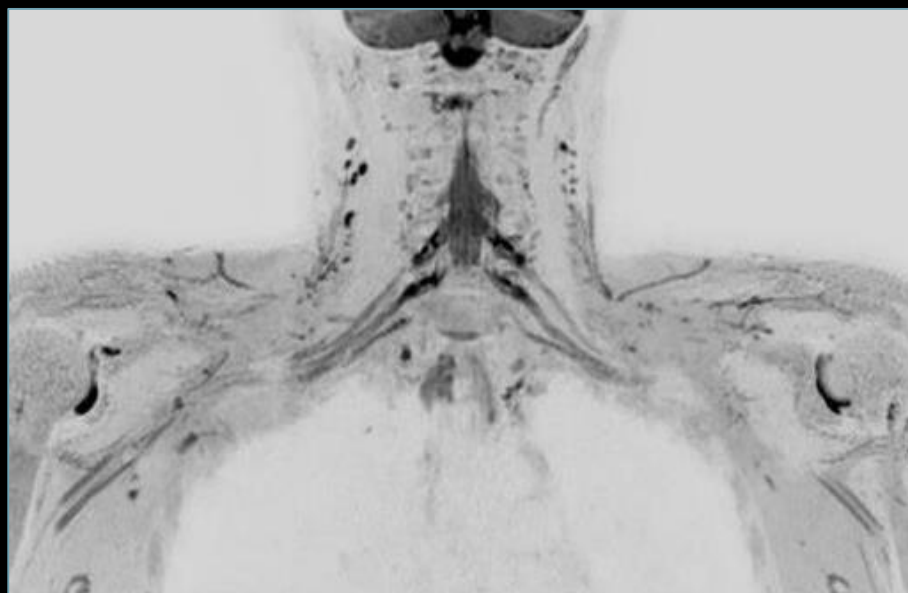
✓ *3D NerveVIEW* ➔ *aucune publicité n'est nécessaire*

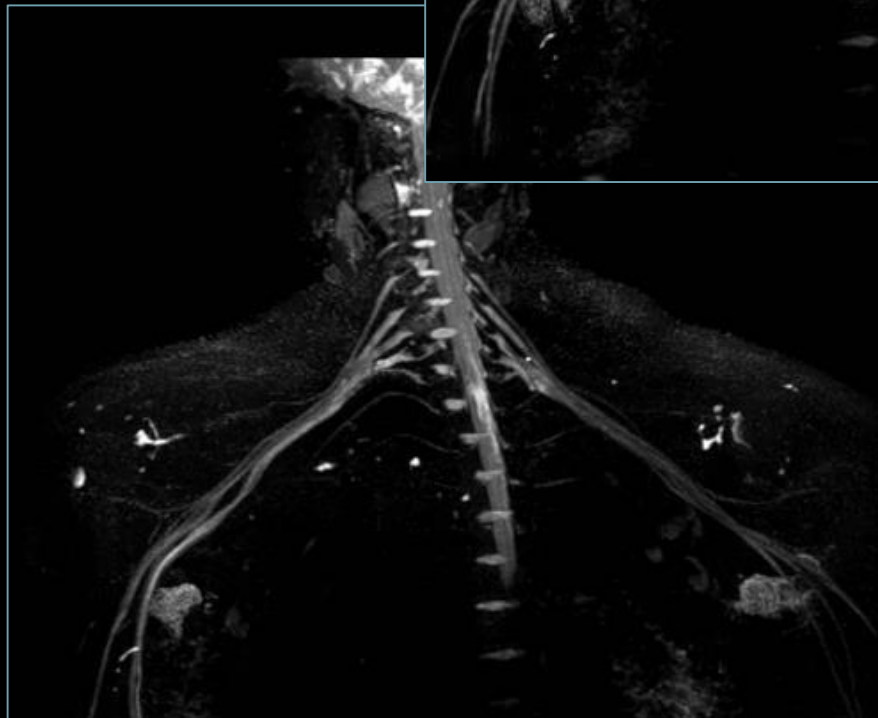
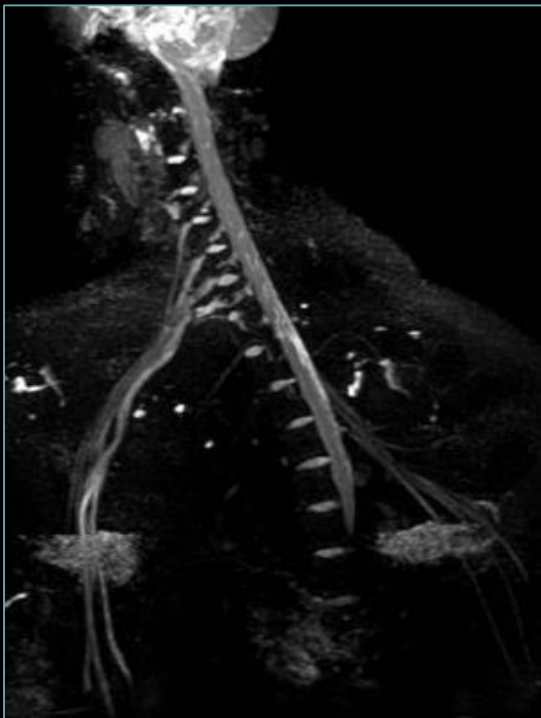
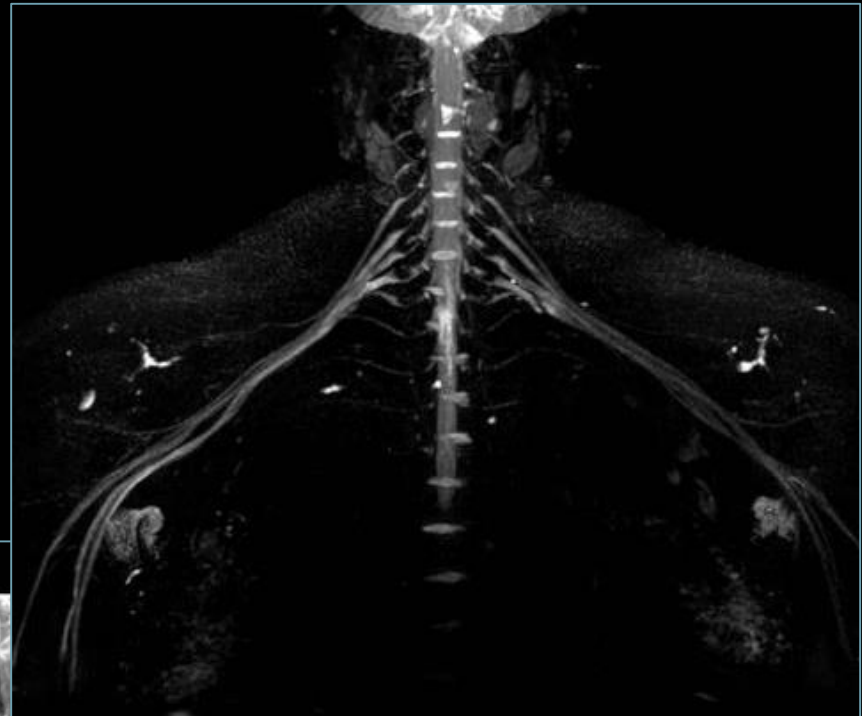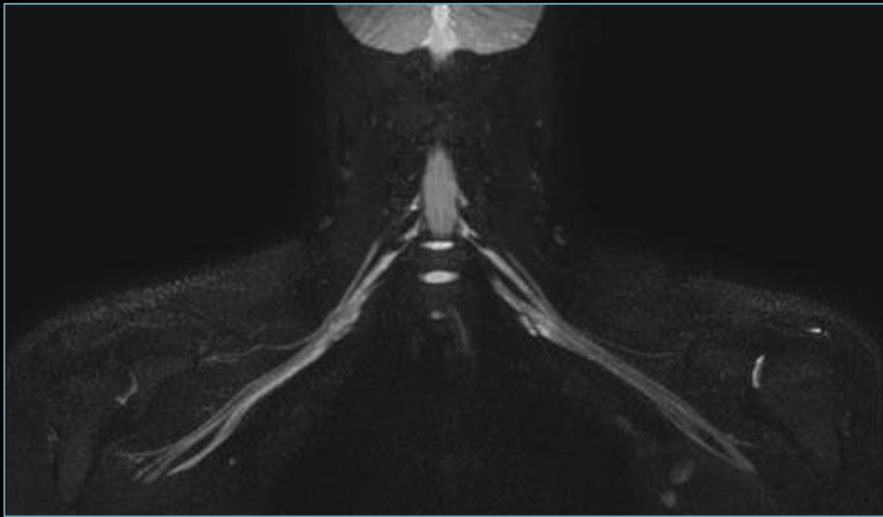
- *Les cliniciens reconnaissent immédiatement la valeur*
-

3D NerveVIEW



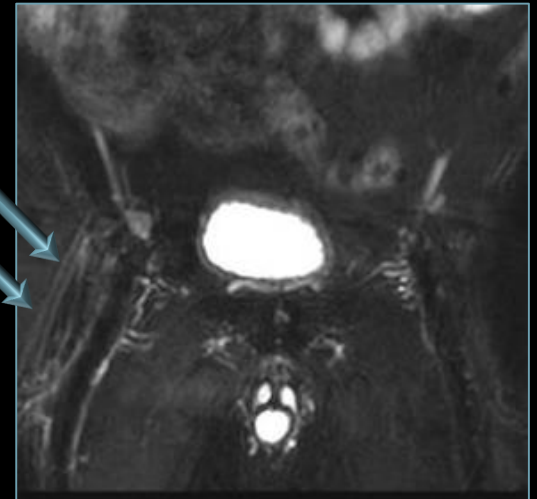
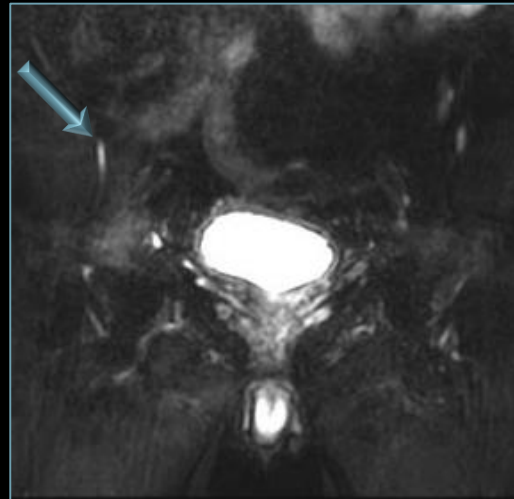
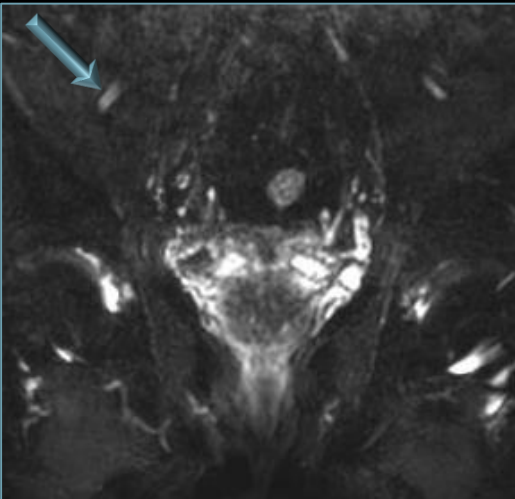
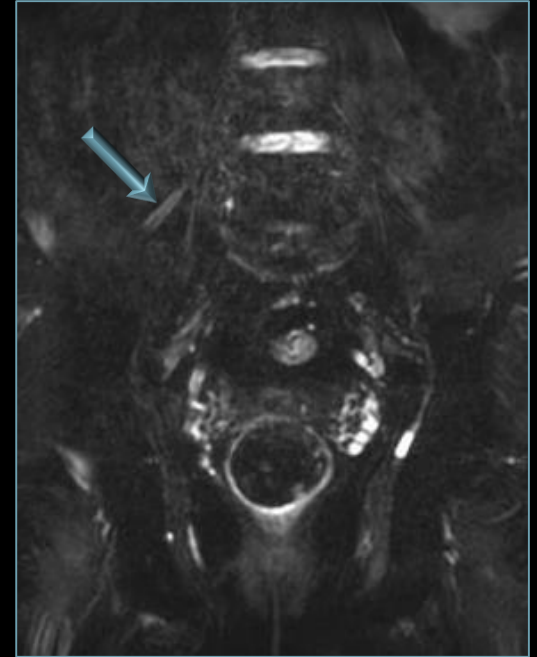
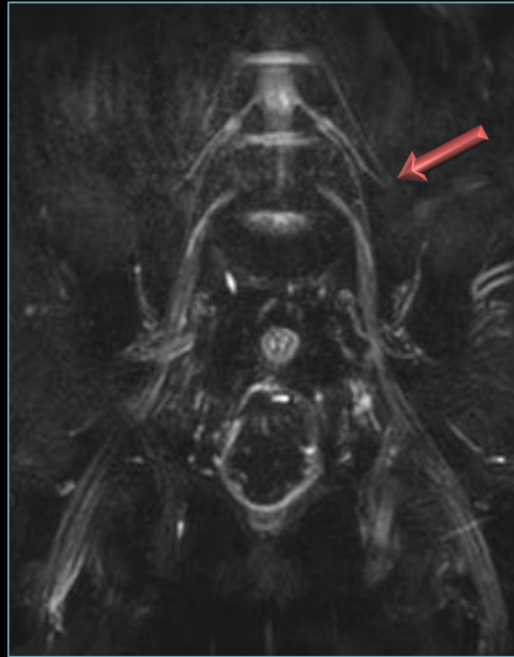
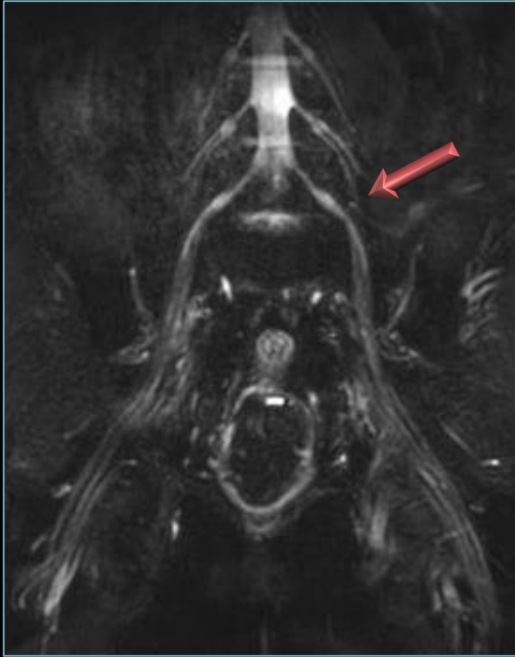


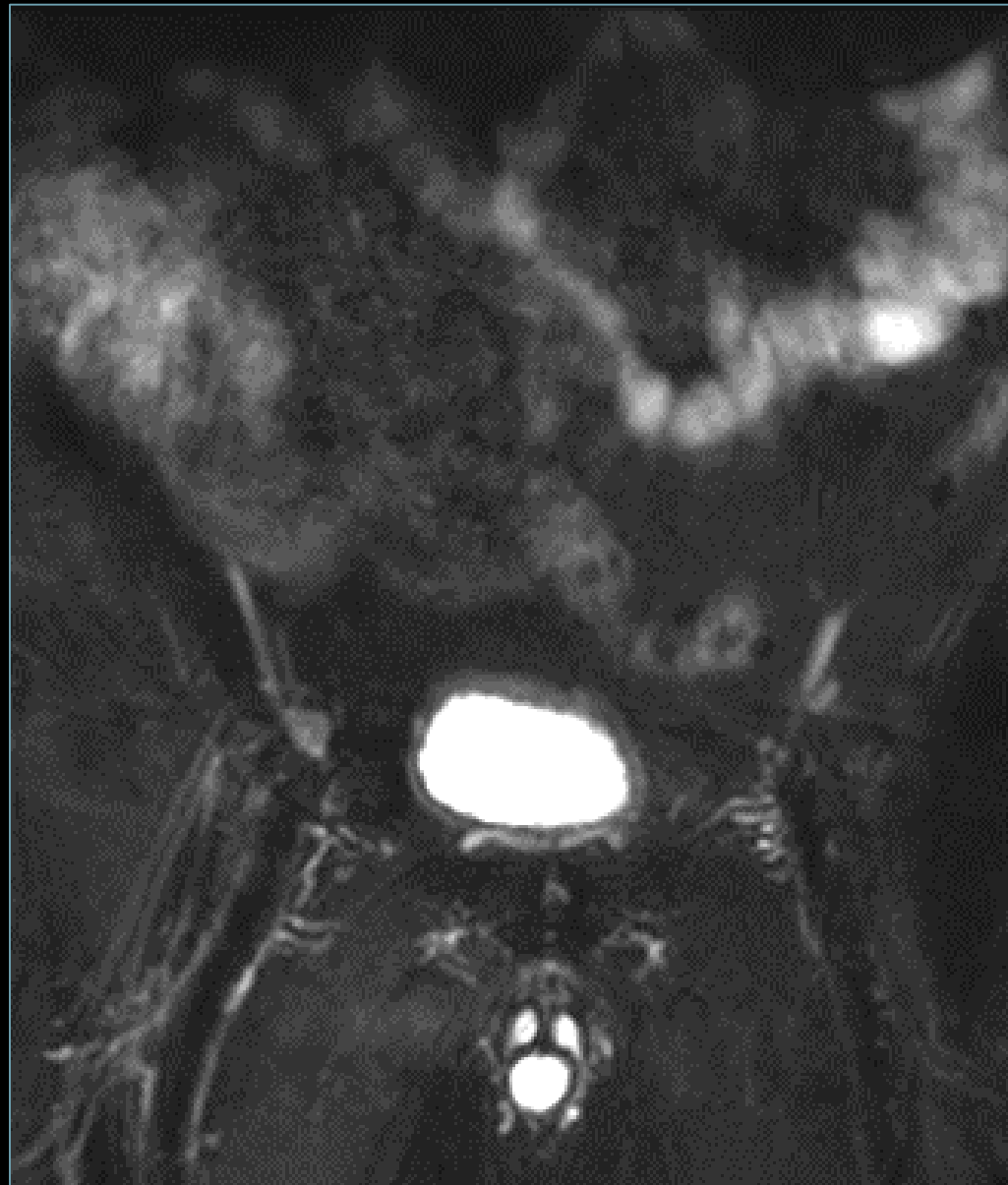



EMG: C7 droite

PLEXUS LOMBO-SACRE → NERF FEMORAL



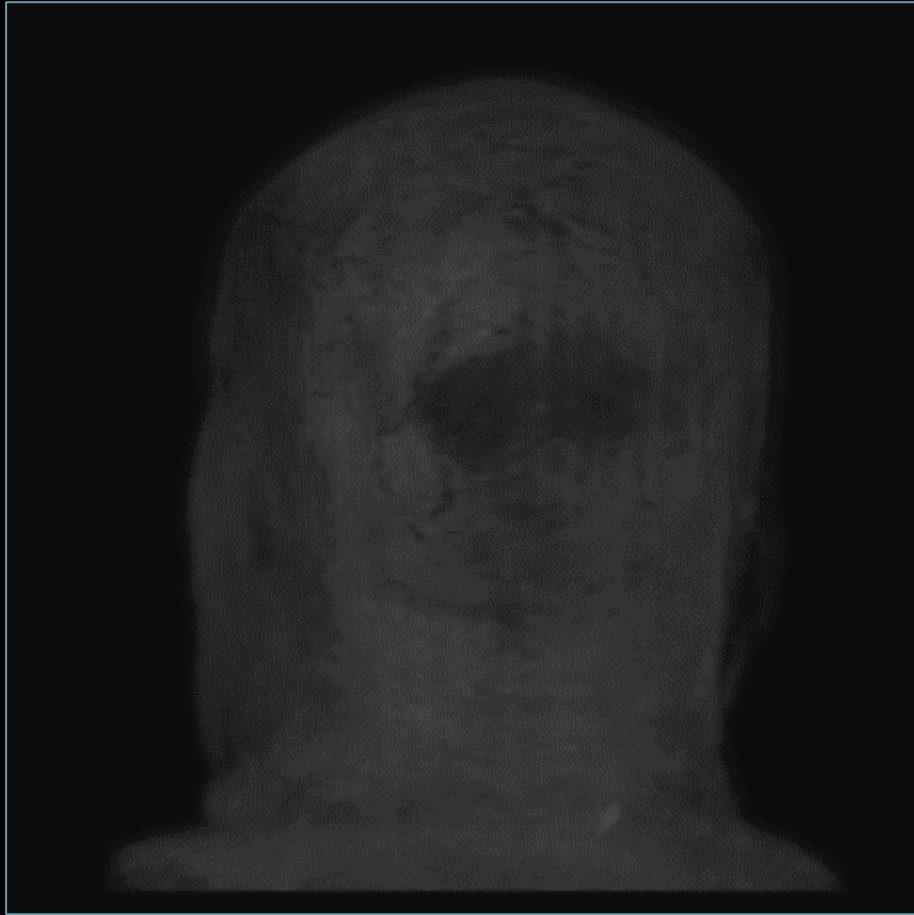


Version 5.3 – Applications Neuro

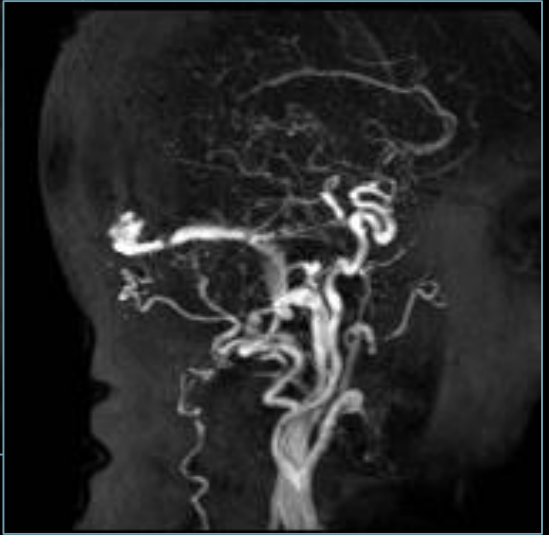
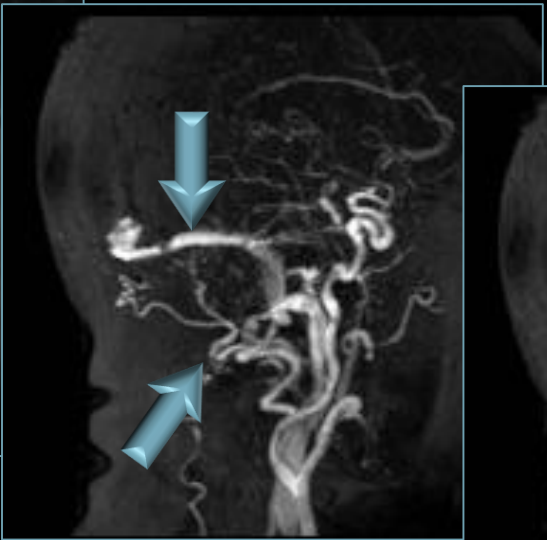
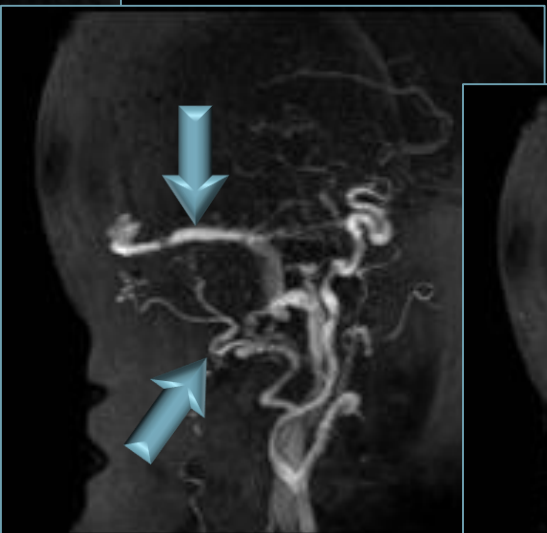
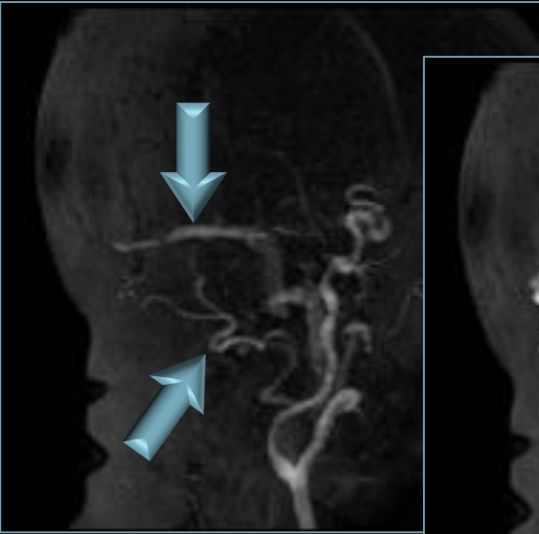
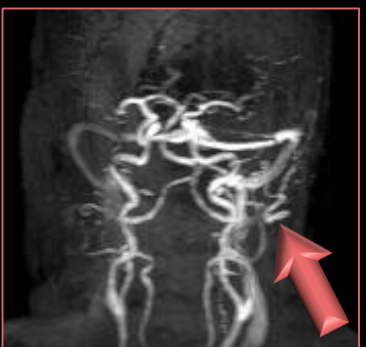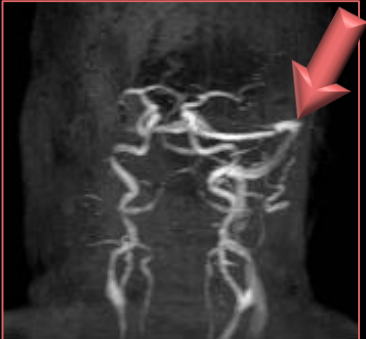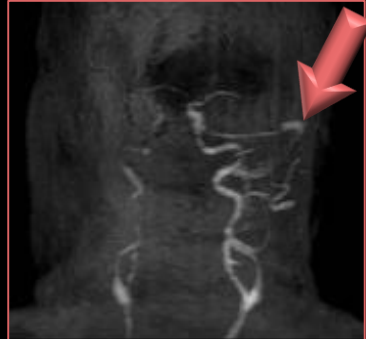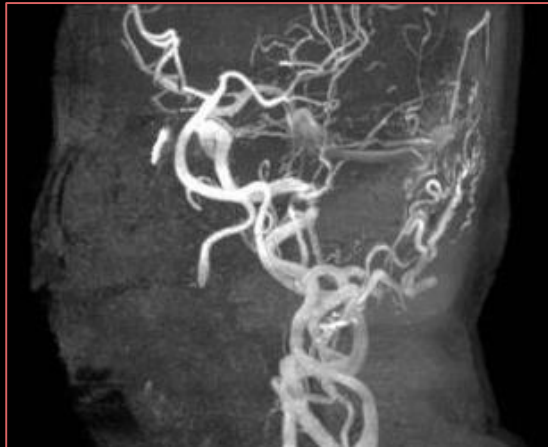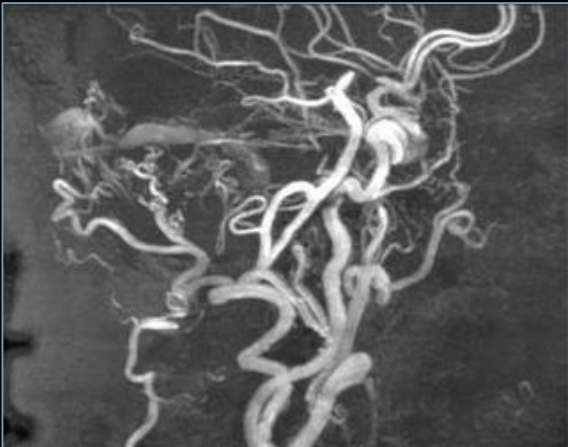
➤ **Version 5.3 & Applications-Neuro**

- ✓ **4D TRAK XD angiography**
 - *Fistules durales, les MAV, les fistules carotido caverneux...*
 - ✓ **4D TRANCE (ASL angiographie)**
 - *Idem sans Gd (résolutions spatiale et temporelle inférieures à 4D TRAK)*
 - ✓ **3D Vane XD (Free Breathing 3D T1)**
 - *Imagerie du cou, 3D-T1 rachis cervical*
 - ✓ **Zoom diffusion**
 - *ACV, restriction de diffusion médullaire, lésions de la tête et du cou*
-

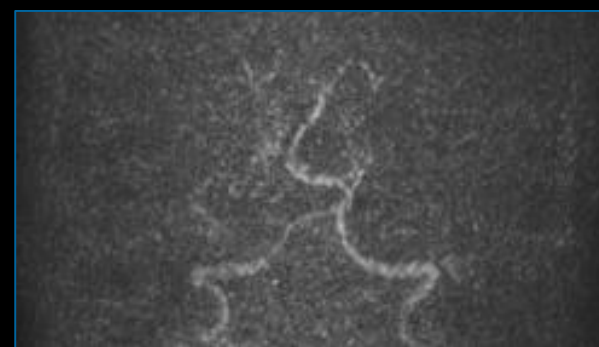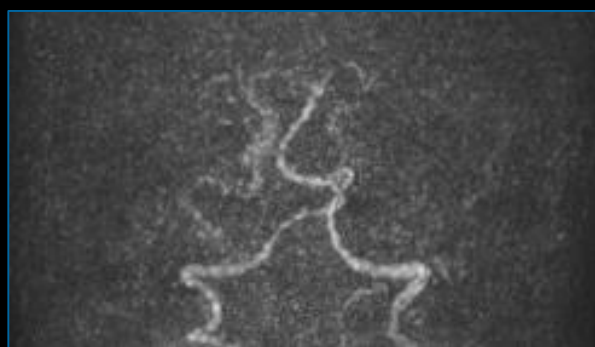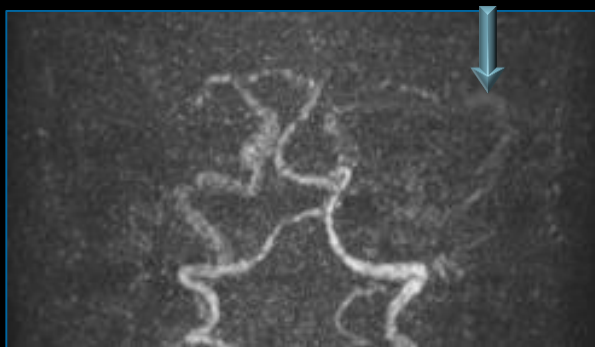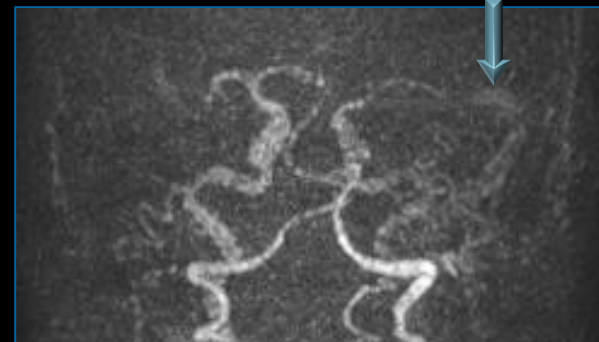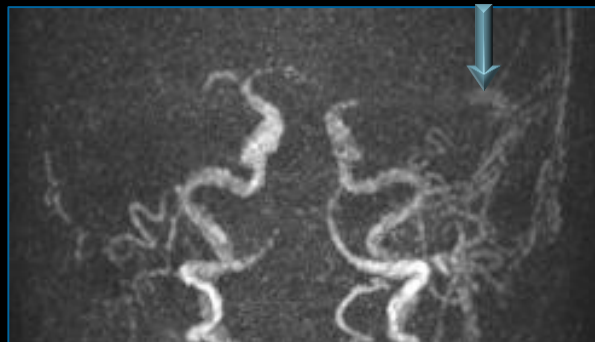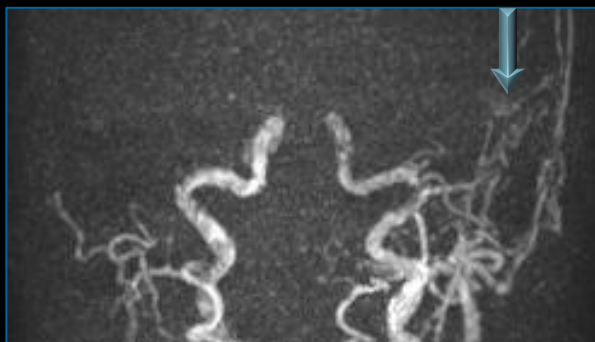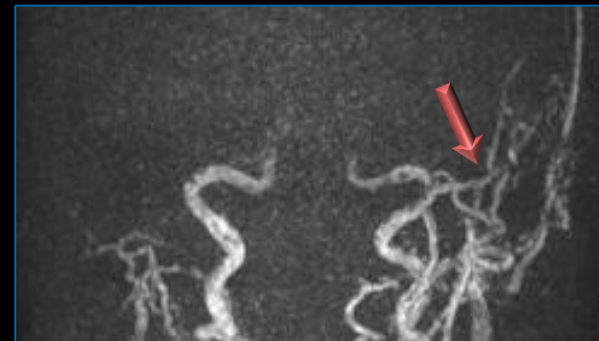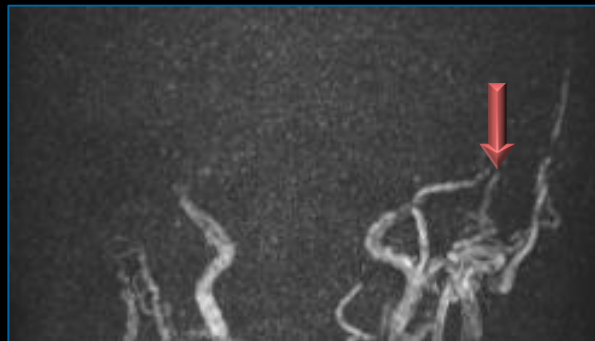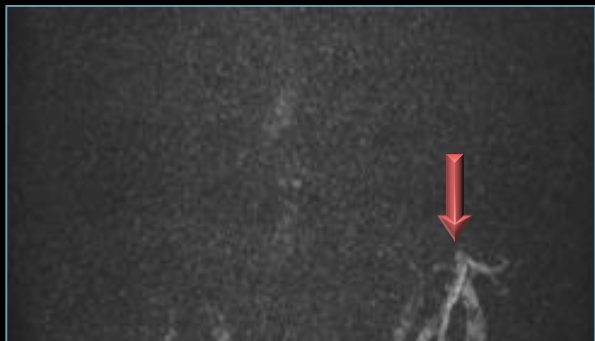Patient se présentant avec des acouphènes pulsatiles du côté gauche



Fistule durale: ente l'artère occipitale et le sinus sigmoïde



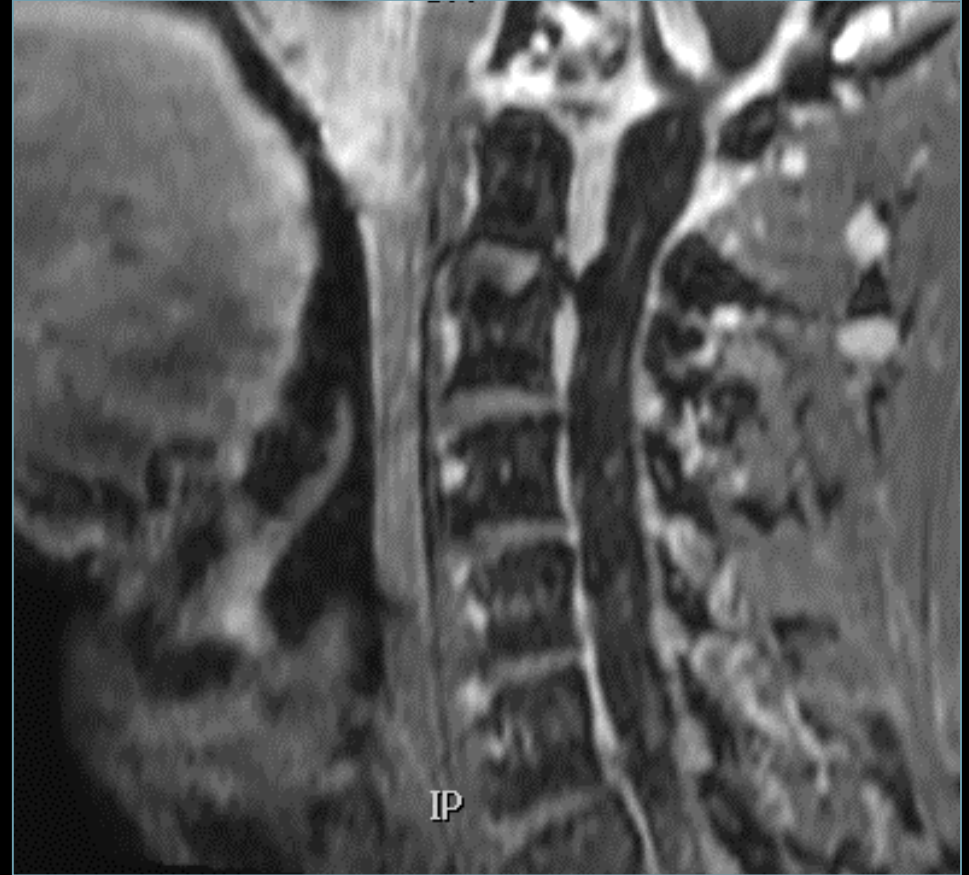
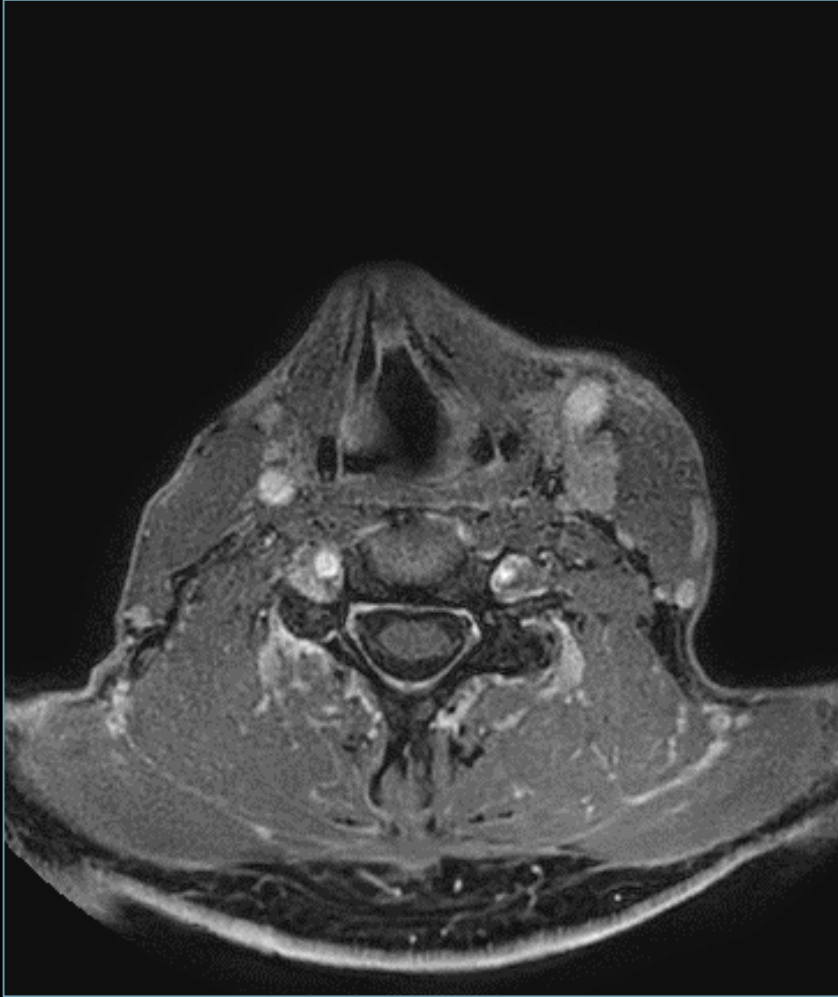4D-TRANCE FISTULE DURALE



4D-TRANCE FISTULA DURALE



3D Vane XD (3D T1 – free breathing)

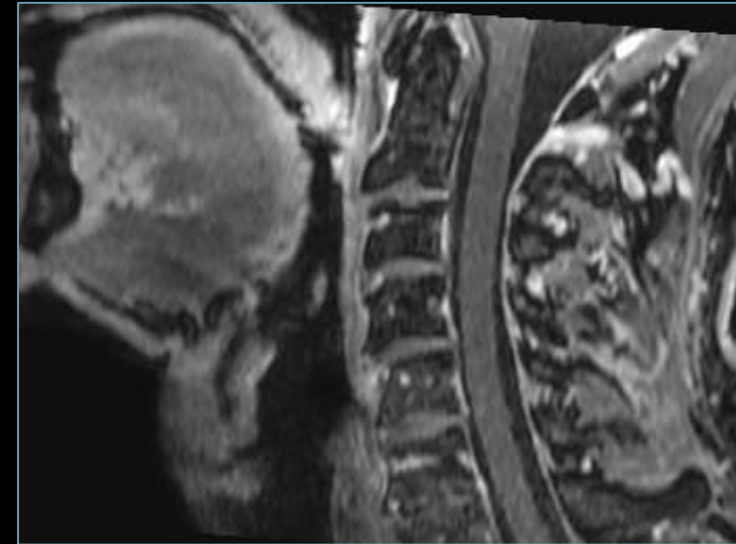
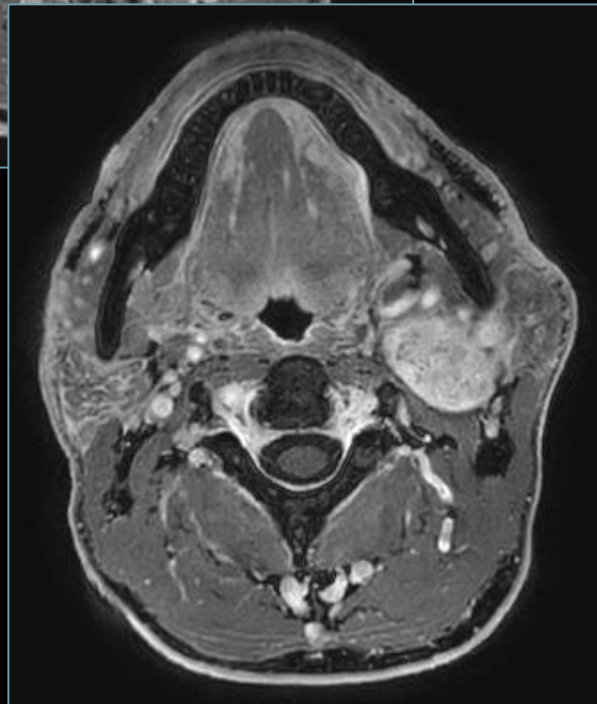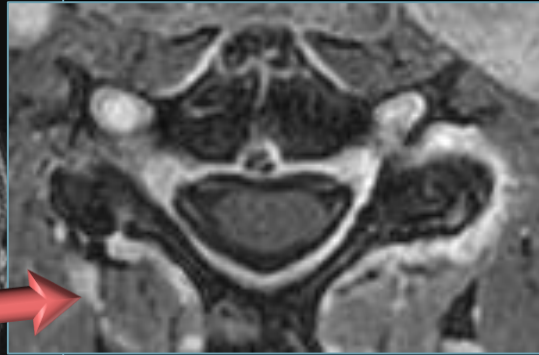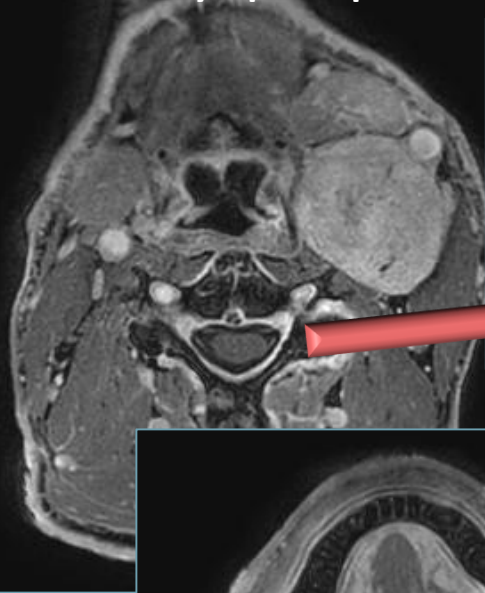


MPR sagittale

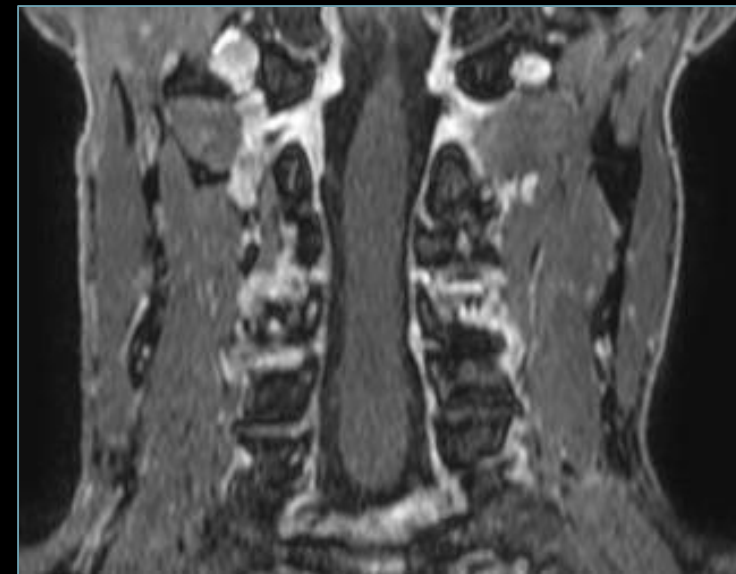
Acquisition dans le plan transversal

**Schwannome du nerf
X ou Sympathique**

Zoom medullaire

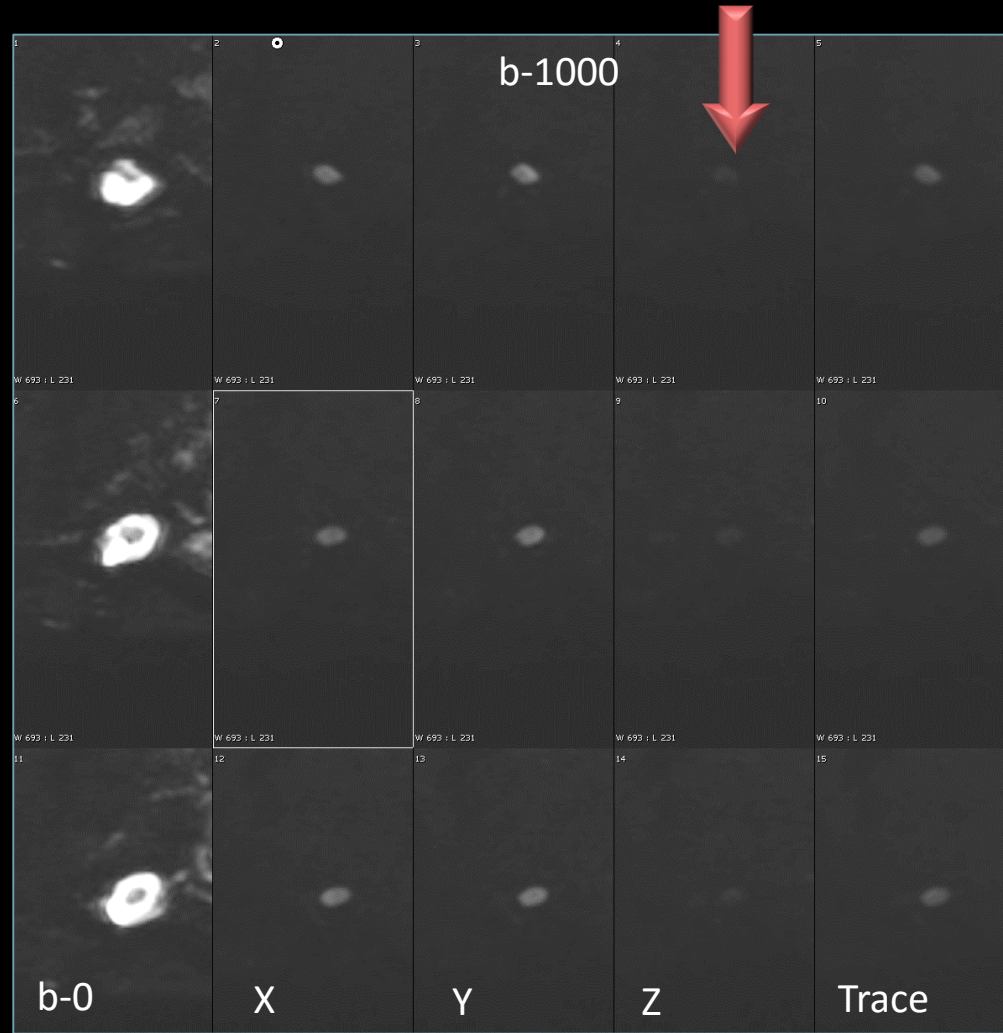
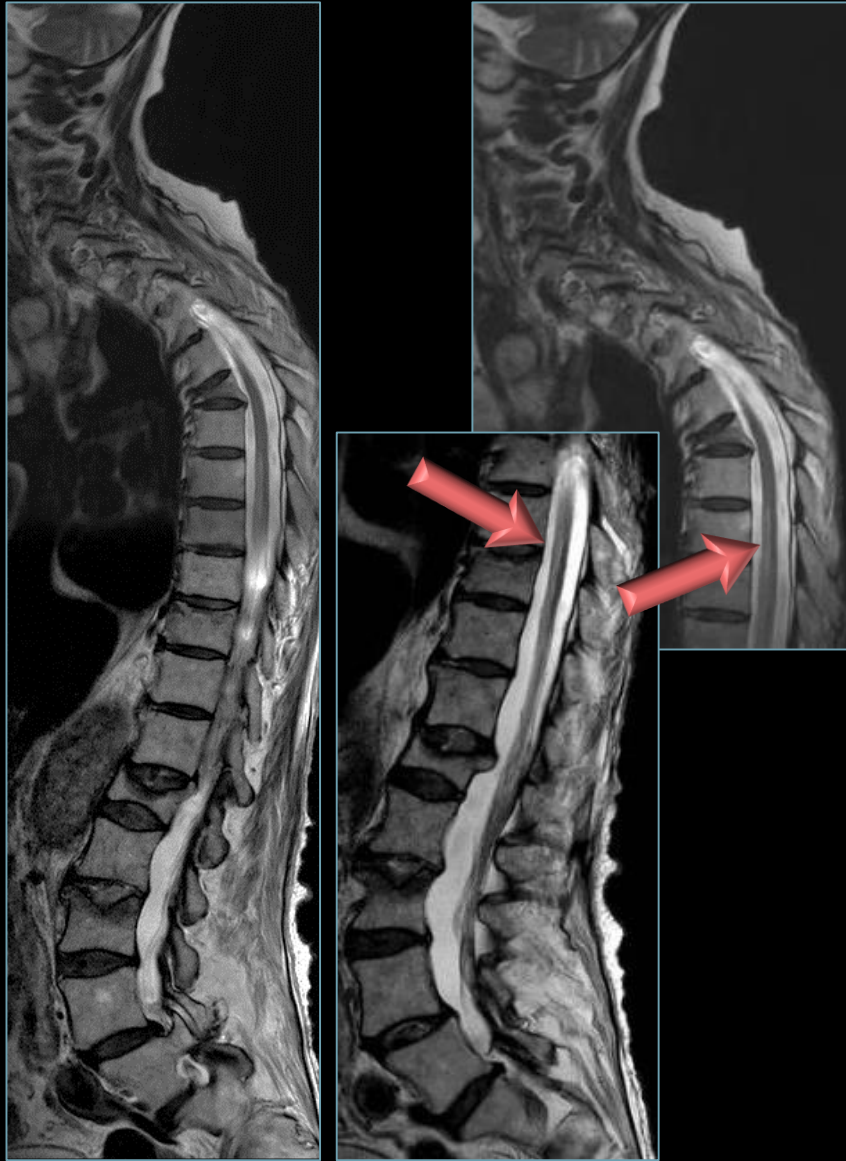

MPR sagittale

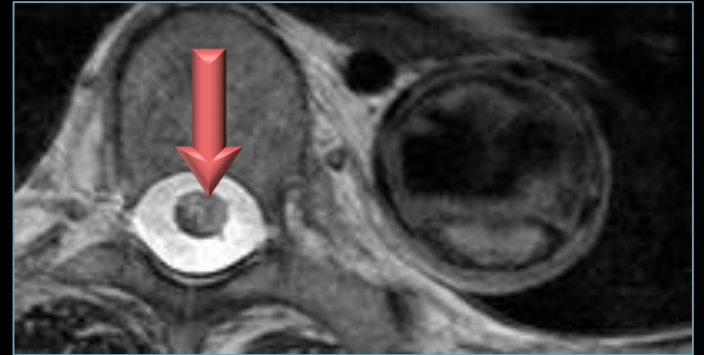
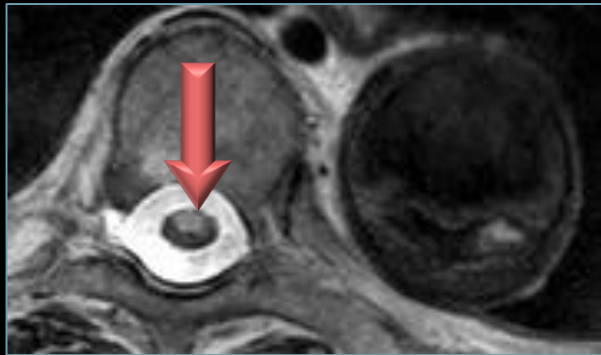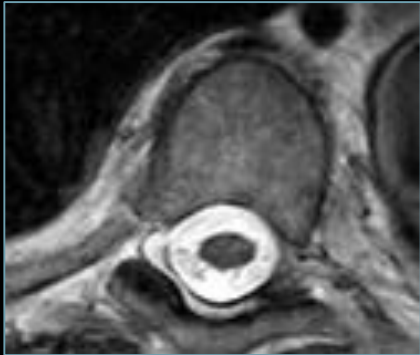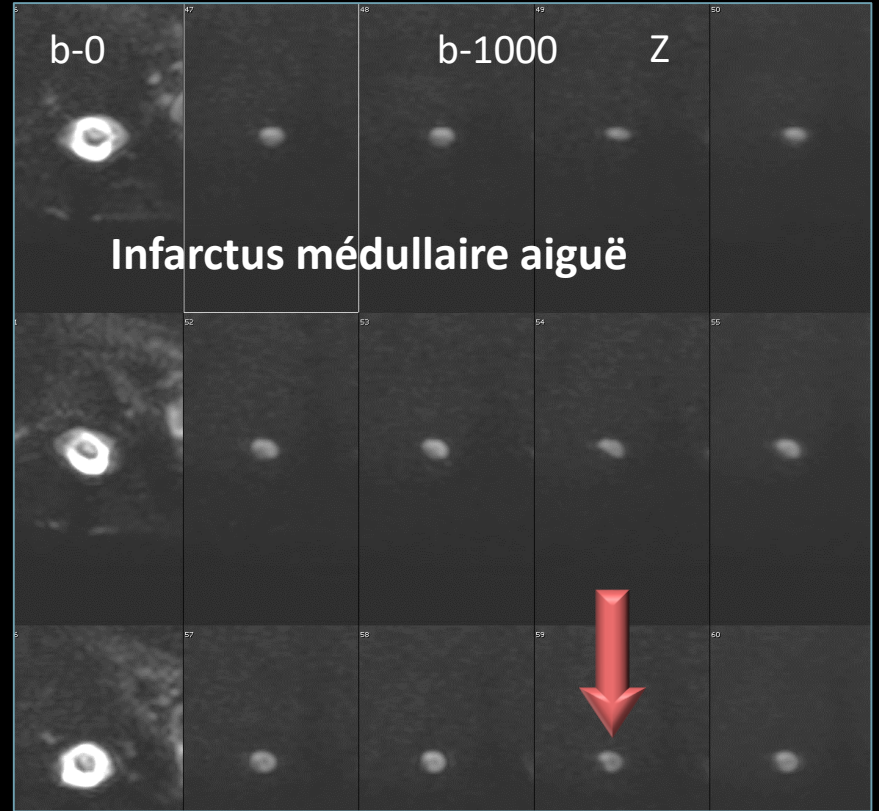
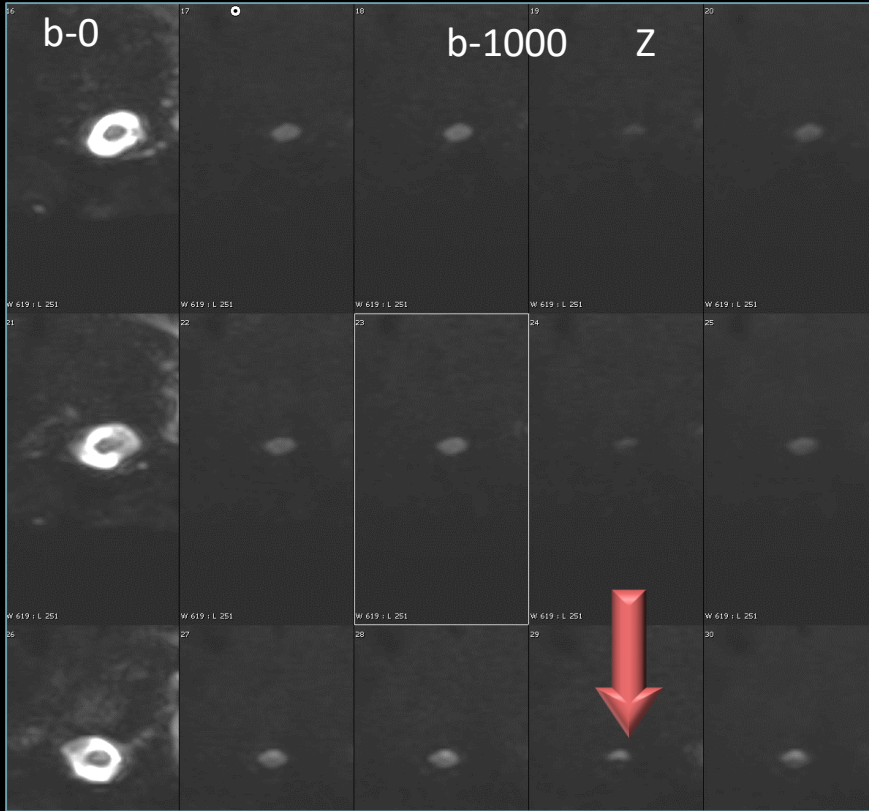


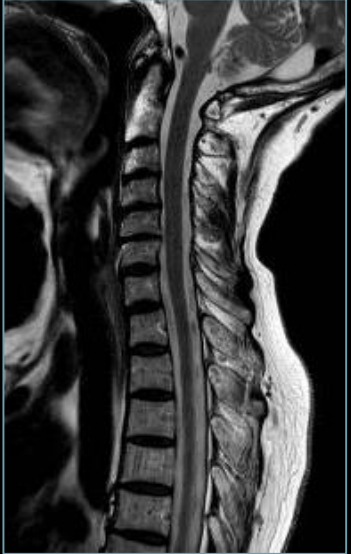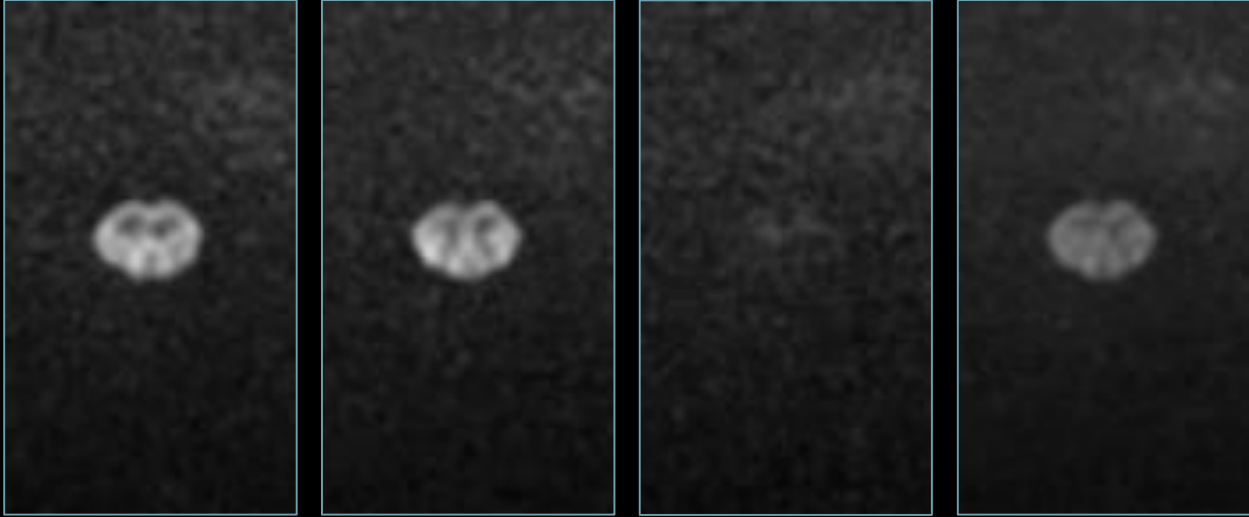
MPR coronale

EPI diffusion –petit champ de vision

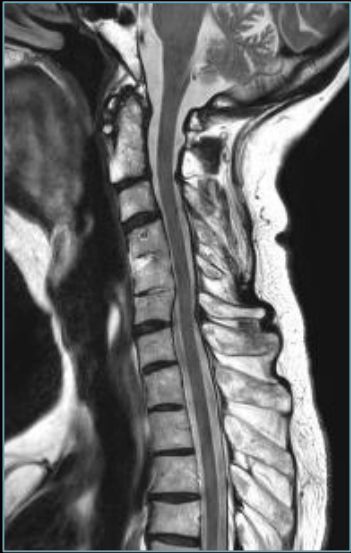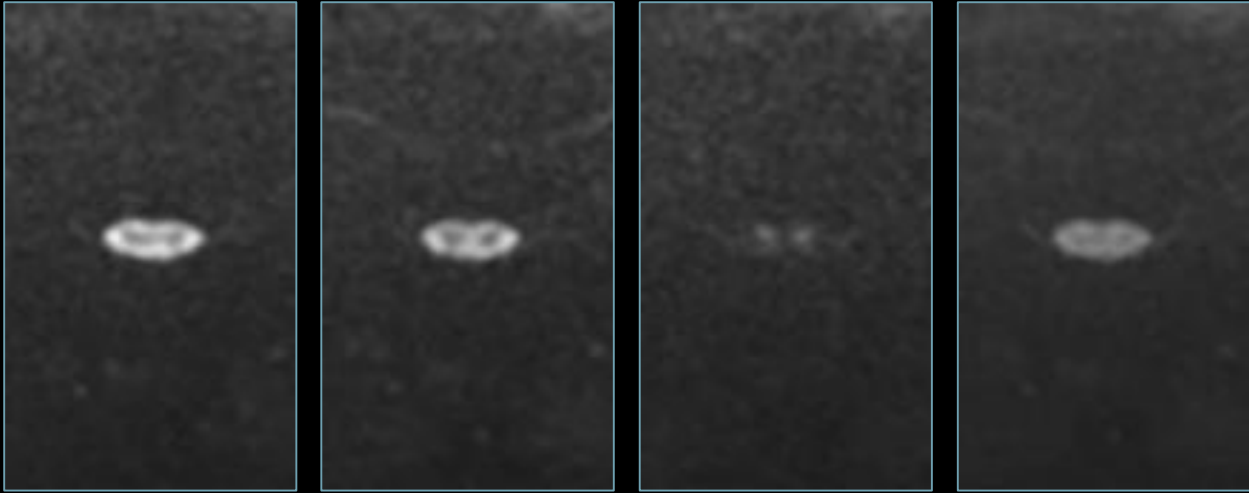


b-0 & b-1000 transversal (x-y-z direction & trace) DW-EPI médullaire





**Zoom diffusion médullaire:
FOV 100 mm – 1.2 x 1.2 x 2.5 mm**

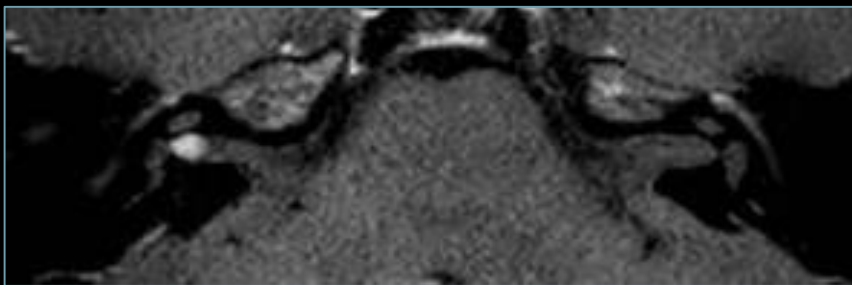
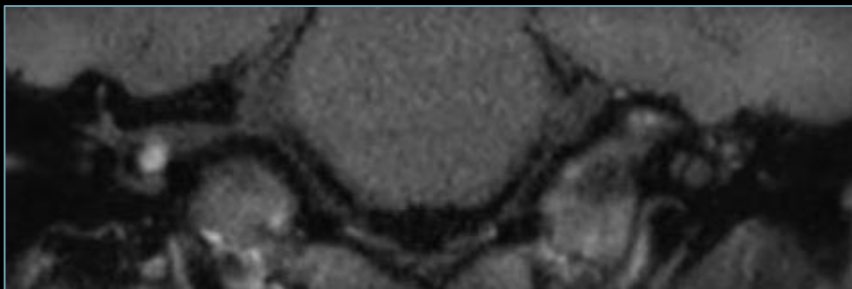
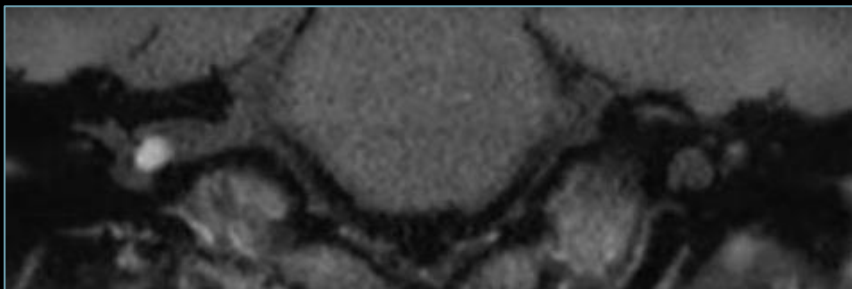


Conclusion

➤ **Version 5.3 & Applications-Neuro**

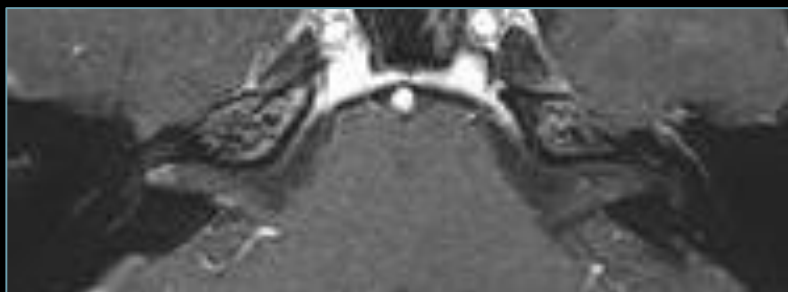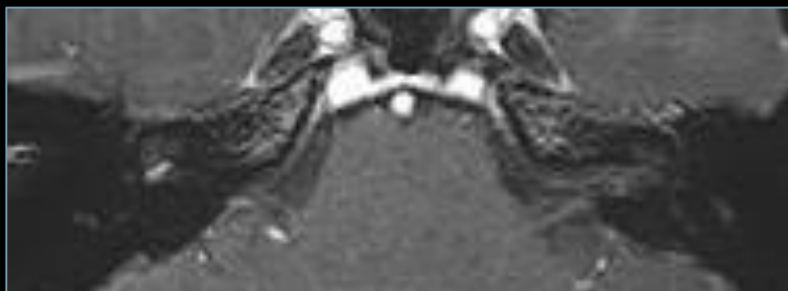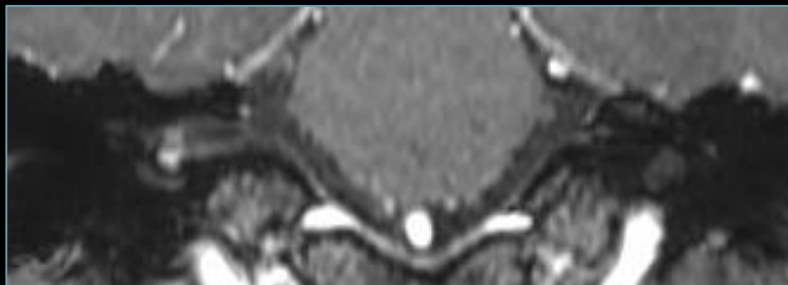- ✓ *Un logiciel comme la "version 5.3" est ce que les radiologues et les cliniciens attendaient, et rend la vie plus facile et plus intéressante et les patients en bénéficient.*
- ✓ *3D BrainView black blood & 3D NerveView ont le potentiel de devenir des séquences "state of the art" et de routine.*
- ✓ *Rend l'histoire 3T de Philips et l'avantage de Philips dans le domaine 3T encore plus grand*
- ✓ *Ce genre de nouvelles versions doit garantir l'avantage des systèmes Philips 3T dans un proche avenir...et n'oubliez pas l'importance des antennes et des logiciels des stations de travail*

Small VIIIth nerve schwannoma



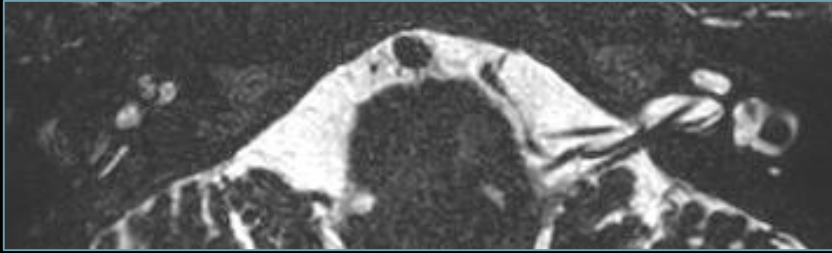
3D Black Blood + Gd

3D TFE T1 + Gd

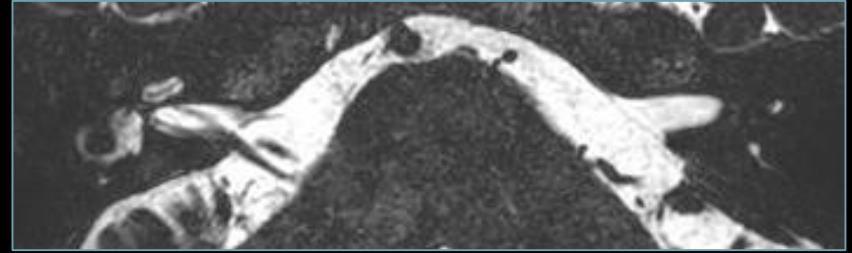


Labyrinthitis

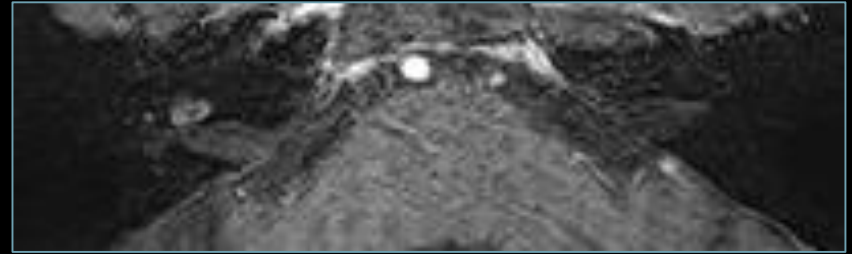
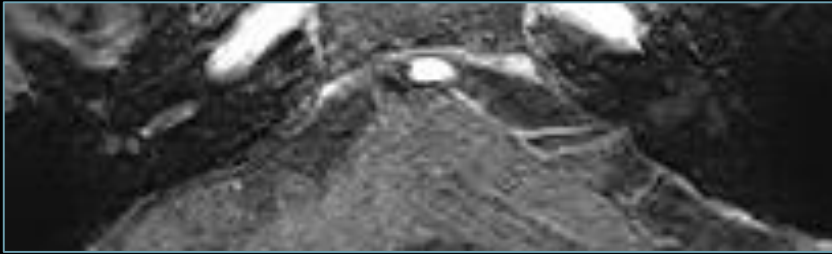Basal turn



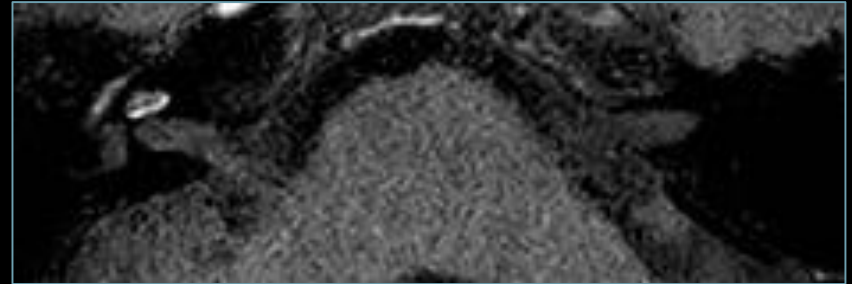
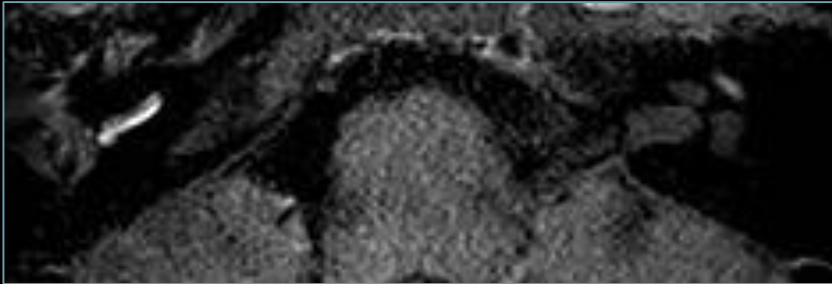
Second turn



DRIVE

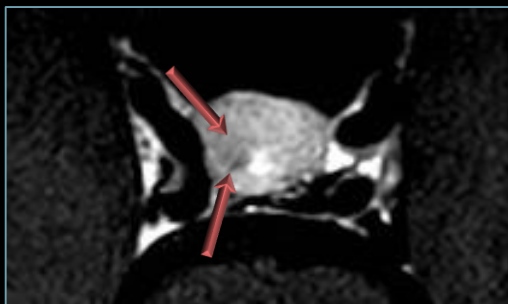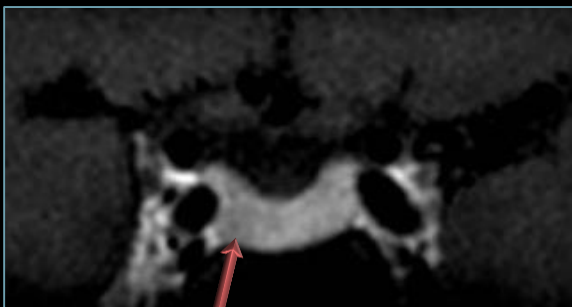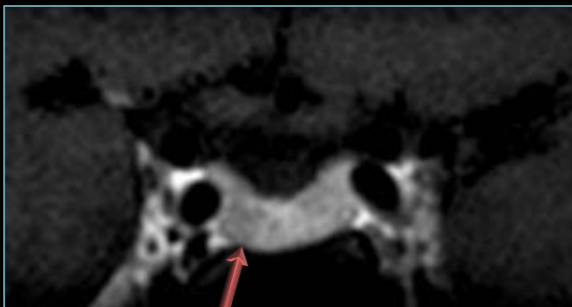
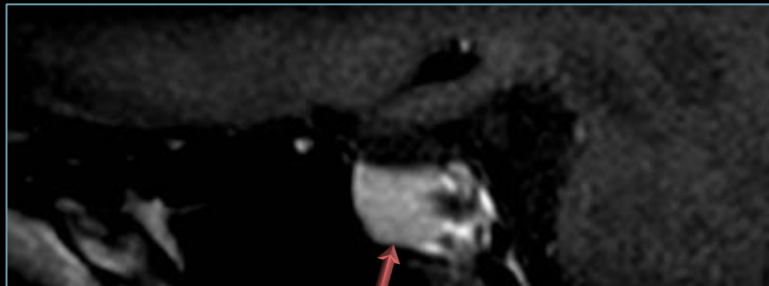
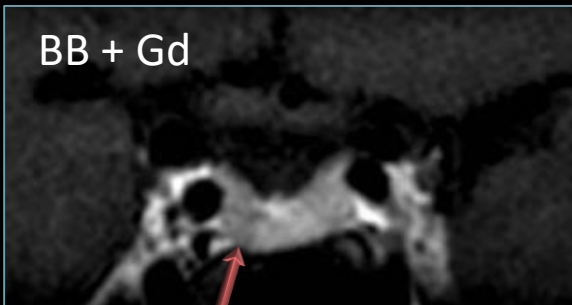


3D TFE T1 + Gd



3D Black Blood + Gd

BB + Gd



Questions & réponses

N'hésitez pas à nous poser vos questions.

Vous êtes intéressés pour upgrader votre système ?

N'hésitez pas à appeler ou envoyer un email à votre contact Philips.





Merci de votre participation à ce webinar!

La présentation sera disponible rapidement.

Êtes-vous intéressé par une mise à niveau pour votre système de IRM?

N'hésitez pas à contacter Philips pour obtenir plus d'informations.

Nous espérons bientôt vous retrouver pour un autre webinar !



www.philips.com/smartpath



upgrade.mr@philips.com



Le système Philips IntelliSpace Portal 9 et les logiciels qu'il intègre sont des dispositifs médicaux de classe IIa fabriqués par Philips et dont l'évaluation de la conformité a été réalisée par l'organisme notifié TUV Rheinland LGA Products (0197). Lorsqu'il est utilisé par du personnel qualifié, il fournit des informations utiles à l'établissement d'un diagnostic. Les actes diagnostiques sont pris en charge par les organismes d'assurance maladie dans certaines situations. Lisez attentivement la notice d'utilisation. Avril 2017